Les Hémorragies Méningées

Alessandra Biondi

Service de Neuroradiologie
Groupe Hospitalier Pitié-Salpêtrière , Université Paris VI
Paris

Besançon 10 juin 2010

Objectifs

- Diagnostiquer une hémorragie méningée
  - Connaître les symptômes et les signes cliniques
  - Connaître les résultats du scanner cérébral et de la ponction lombaire
  - Connaître les examens complémentaires à visée étiologique
- Connaître les principes de la prise en charge thérapeutique

Hémorragie méningée = Hémorragie sous-arachnoïdienne (HSA)

Définition:

Présence de sang dans l'espace sous-arachnoïdien (*qui contient le liquide cérébrospinal*)

Méninges :

- La dure-mère
- L'arachnoïde
- La pie-mère

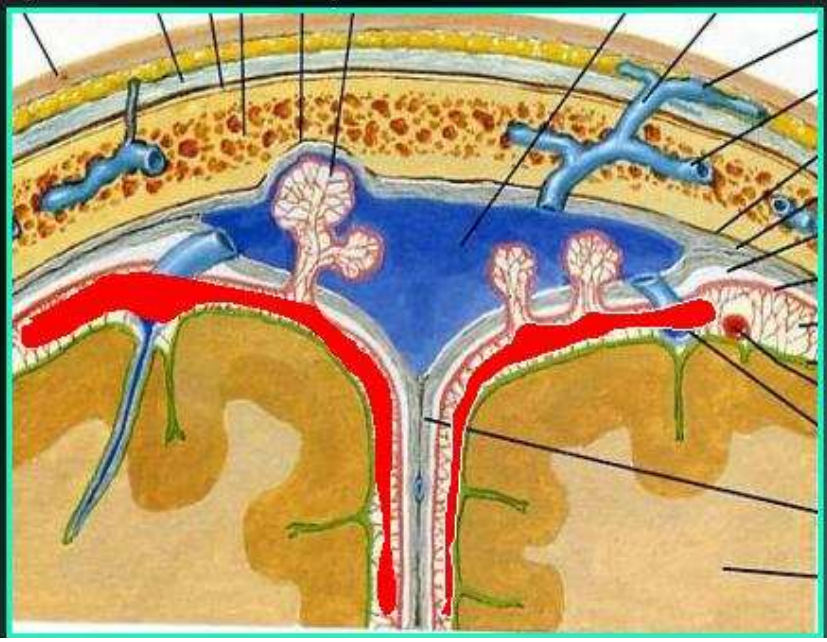

Hémorragie méningée ou Hémorragie sous-arachnoïdienne

Deux contextes cliniques

- 1. Céphalée brutale spontanée, sans traumatisme
  - Suspicion d'une rupture d'anévrysme +++

- 2. Contexte de traumatisme crânien

Traumatisme crânien après rupture anévrysmale

Hémorragie méningée spontanée
Citernes de la base du crâne +++

- Espaces sous-arachnoidïens où prédominera le sang dans les HSA spontanées
- Artères du polygone de Willis, siège des anévrysmes, entourées par le liquide cérébrospinal

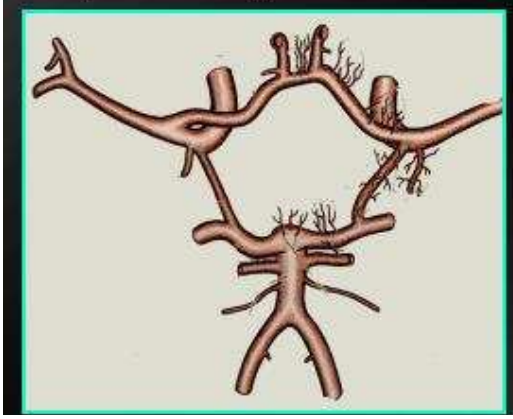

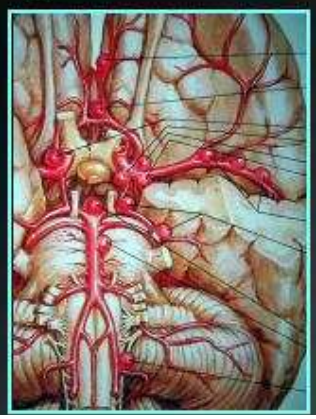

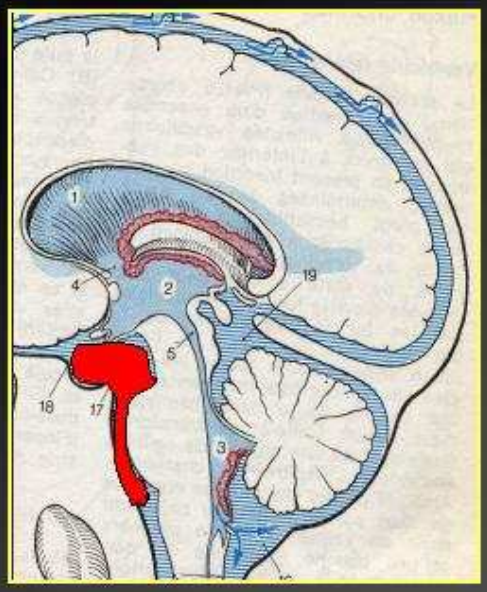

Localisation des anévrismes

Polygone de Willis

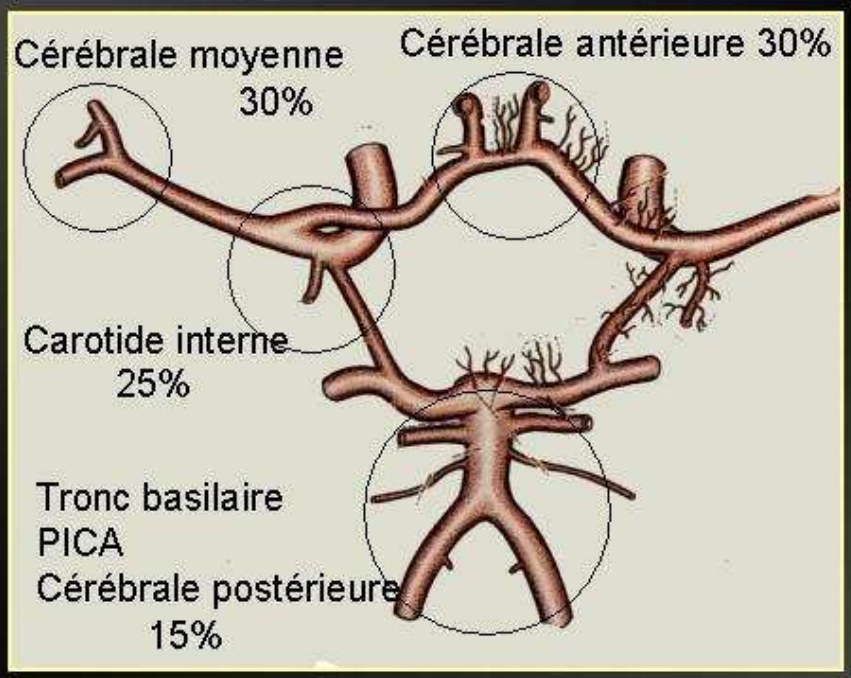

Circulation antérieure 85%

Circulation postérieure 15%

Hémorragie méningée - Clinique

- Incidence: 6/100000 Habitants par an en France
- Céphalée brutale, intense « éclatement d'une bombe »
  - effort physique, poussée d'HTA
  - Diffuse et durable
- Syndrome méningé
  - Raideur de nuque, nausées, vomissements, phono-photophobie
- Autres circonstances diagnostiques de l'hémorragie méningée
  - État confusionnel, Coma, Mort subite
  - Trouble du comportement pseudo psychiatrique
  - Crise convulsive
  - Signes de localisation

Scanner : premier examen

- Permet le diagnostic positif d'HSA
- Réalisé sans injection de contraste
- Hémorragie méningée : hyperdensité spontanée des espaces sous-arachnoïdiens
  (des citernes de la base, des vallées sylviennes, scissure inter-hémisphérique, sillons corticaux, fosse postérieure)

normal

HSA

Hémorragie Méningée - Scanner

- Grade de Fisher: gravité differente

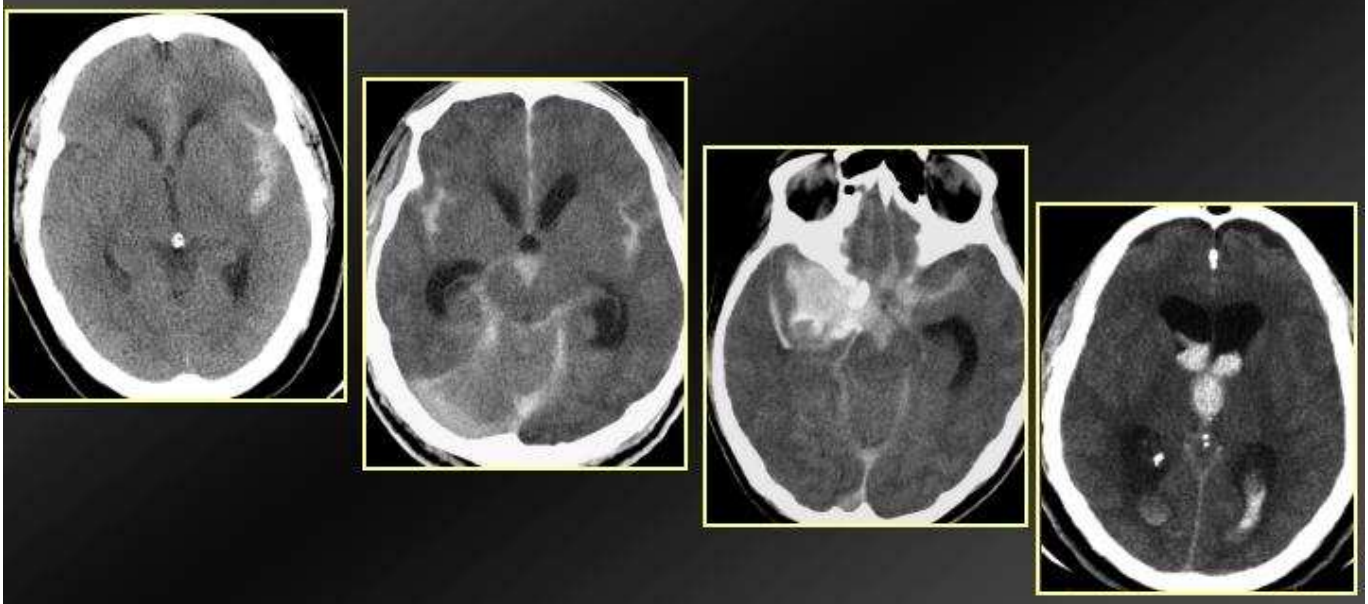

Valeur diagnostique du scanner

- Anormal dans 95 % des cas le premier jour
- Hyperdensité s'atténue à partir de J3 (par fibrinolyse spontanée dans le LCS)
- Normal, n'élimine pas le diagnostic d'HM si le tableau clinique est évocateur …
- Scanner normal
  - saignement minime ?
  - réalisation tardive du scanner

→ ponction lombaire

Hémorragie méningée - Place de l'IRM

- Si Scanner négatif au-delà des premiers jours
- …et IRM possible EN URGENCE
- Faire IRM avec séquence FLAIR (+ séquences pondérées en T1 et en T2*)

Hypersignal de l'HM sur la séquence FLAIR

Hémorragie méningée – Diagnostique Ponction Lombaire

- Espaces sous-arachnoïdiens de la base communiquent avec ceux du fourreau dural sous le cône médullaire, siège de la PL
- Opérateur expérimenté pour éviter toute contamination sanguine d'origine traumatique

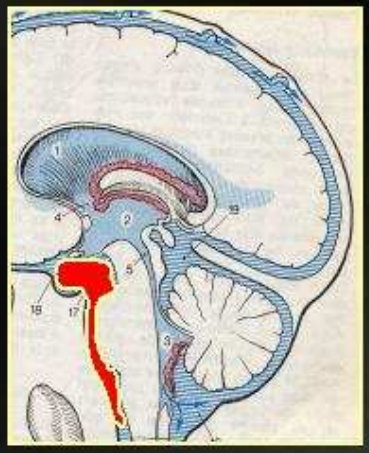

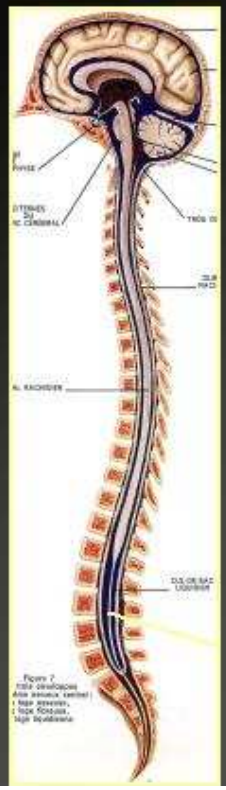

- HM : LCS rouge dans 3 tubes, incoagulable



- HM vue après J3 : LCS xanthochromique (xantho = jaune) avec macrophages et hyperprotéinorachie



- LCS normal à l'examen microscopique permet d'éliminer le diagnostic d'hémorragie méningée

Certitude = Ponction Lombaire
Pourquoi pas de PL d'emblée ?

- Hématome intraparenchymateux éventuellement associée

- Effet de masse de l'hématome contre-indique la ponction lombaire qui risquerait d'induire un engagement cérébral

Diagnostic Étiologique

- HSA : Urgence !
- 70-80 % des cas, la cause de l'HM est la rupture d' un anévrysme artériel
- Diagnostiquer l'anévrysme pour le traiter
- Éviter le resaignement

- Angio-scanner
- Angiographie digitalisée
- (Angio- IRM)

Hémorragie Méningée angiographie cérébrale

- Diagnostic anévrysme = angiographie cérébrale des 4 axes

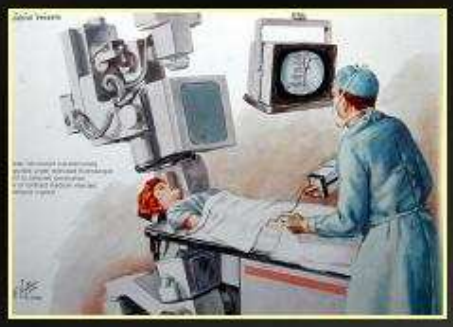

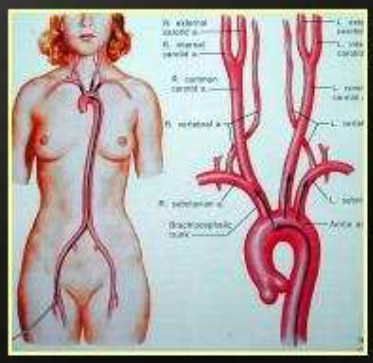

Multiples chez 10 % patients

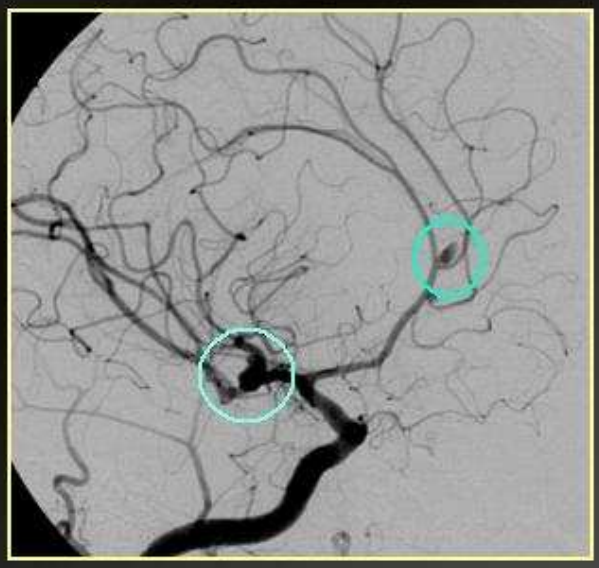

Hémorragie Méningée
Lésions associées avec signes de localisation

- Hématome intracérébral associé (déficit focal)
- Lesion ischémique associé (vasospasme)
- Paralysie du III N.C. (anévrysme comprimant le nerf)

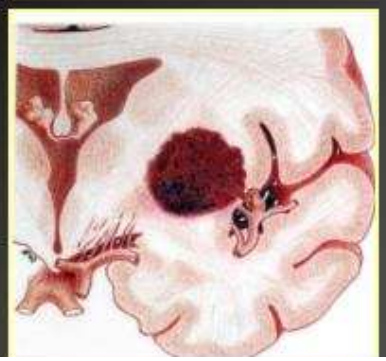

Hémorragie Méningée
Signes de localisation

- Hématome intracérébral associé (déficit focal)
- Lesion ischémique associé (vasospasme)
- Paralysie du III N.C. (anévrysme comprimant le nerf)

Hémorragie Méningée
Signes de localisation

- Hématome intracérébral associé (déficit focal)
- Lesion ischémique associé (vasospasme)
- Paralysie du III N.C. (anévrysme comprimant le nerf)

Hémorragie Méningée
Mydriase, ptosis, diploplie

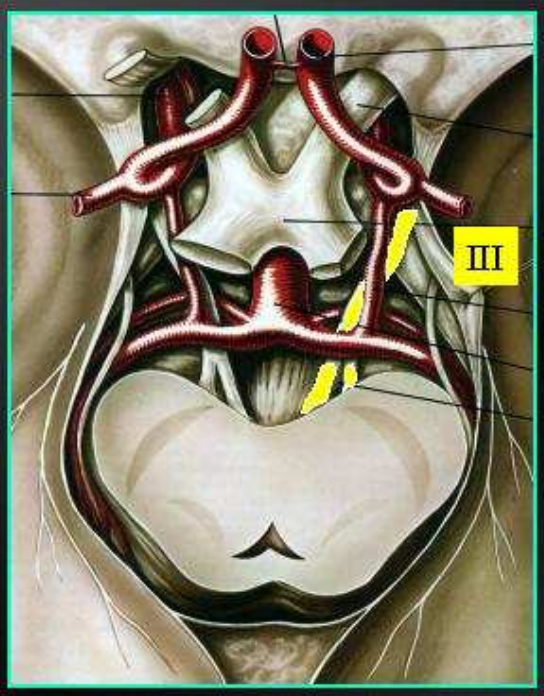

Anévrysme de l'artère communicante postérieure

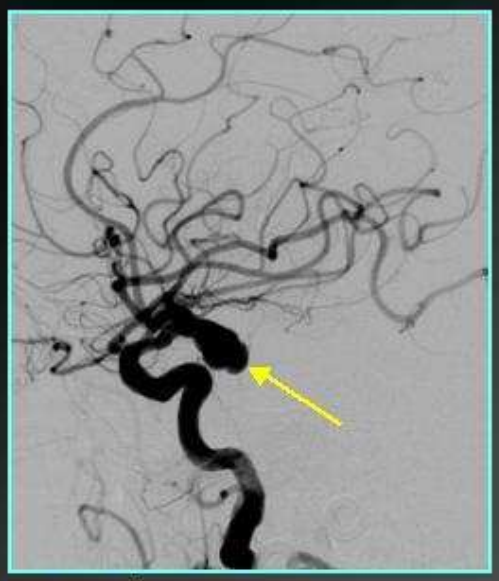

Tout III douloureux est un anévrysme …

Conduite à tenir devant suspicion d' hémorragie méningée

70-80 % des cas, la cause de l'HSA est une rupture anévrysme artériel

- Transfert *immédiat* du patient en centre spécialisé (y compris la nuit)
- Aux urgences : scanner + / - ponction lombaire et transfert *immédiat* en milieu neurochirurgical
- En milieu neurochirurgical : angiographie ou angio-scanner *en urgence*
- Traitement de l'anévrysme et prise en charge médicale de l'HSA

Hémorragie méningée - Traitement

- Traitement chirurgicale

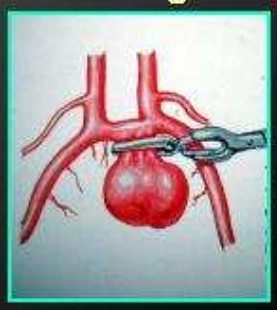

Clips chirurgicaux

- Traitement endovasculaire

Coils
Spires en platine

Traitement endovasculaire

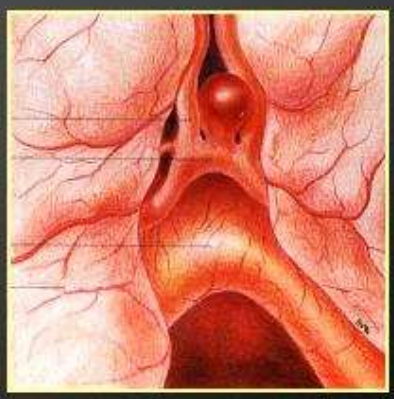

Traitement endovasculaire vs chirurgical

"We could reshape your nose with conventional surgery, but I'm going to suggest something radical."

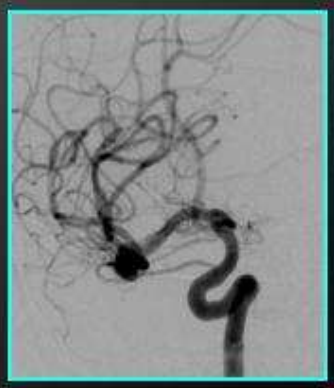

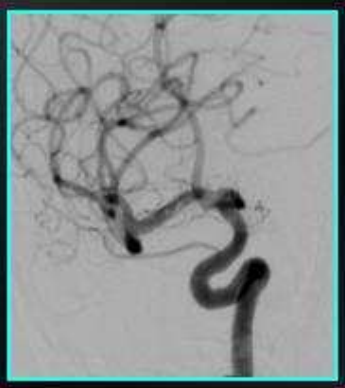

Traitement endovasculaire
Technique de «remodelling»



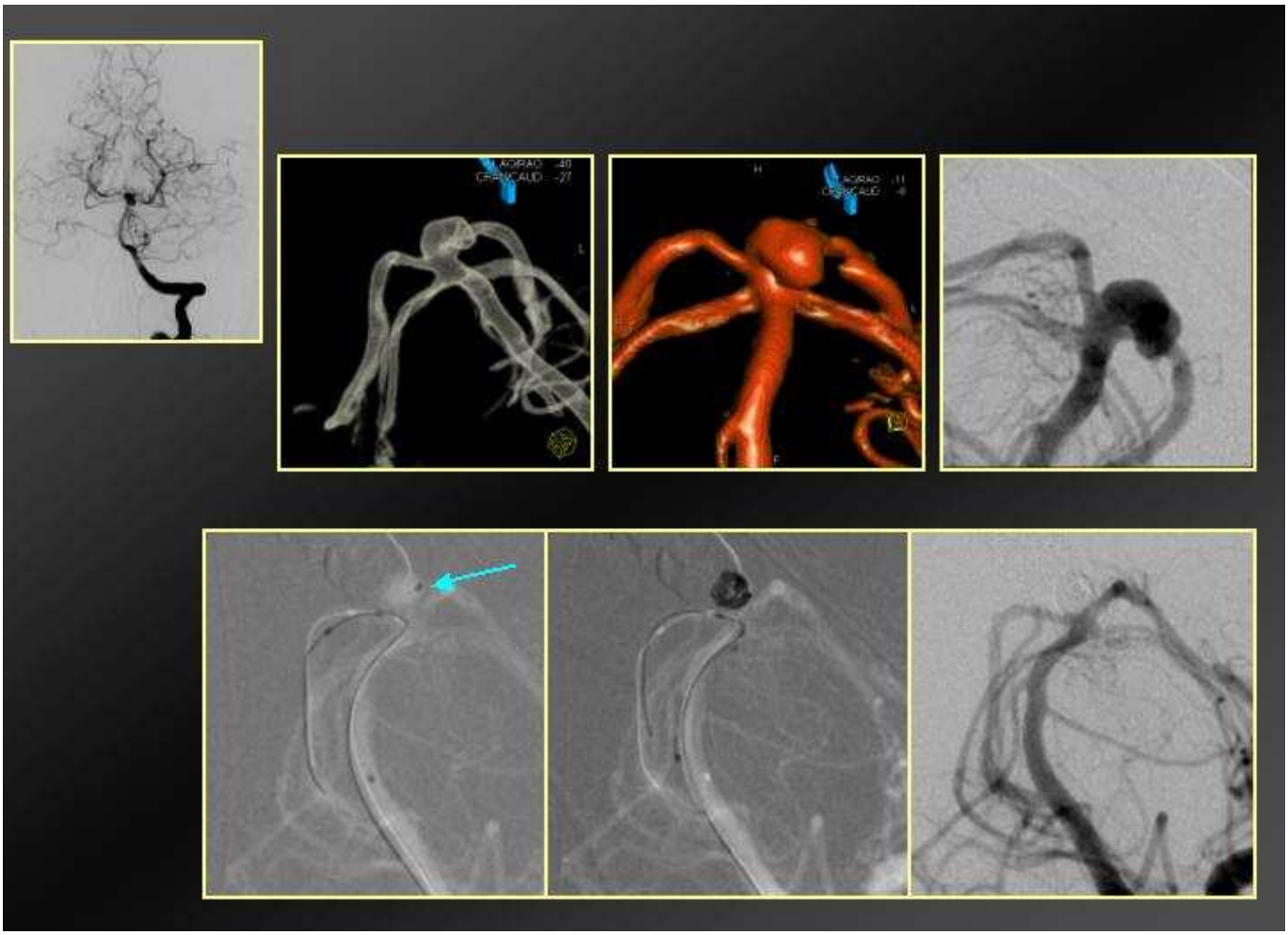

Complications de l' hémorragie méningée

- **Complications précoces**
  - Vasospasme
  - Hydrocéphalie aiguë ou obstructive
  - Résaignement
- **Complications tardives**
  - Hydrocéphalie à pression normale
  - Déficit neurologique séquellaire
  - Épilepsie secondaire

Complications de l' hémorragie méningée
Vasospasme

Réduction de la lumière artérielle par contraction du muscle de paroi artérielle

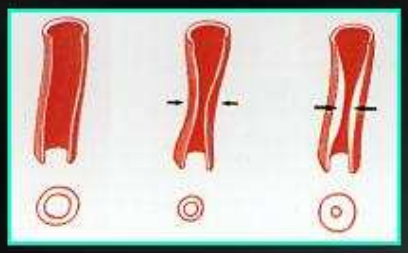

Prise en charge

- Neuroréanimation
- Neuroradiologie
- Neurochirurgie

Nimodipine +++

Diagnostic de Vasospasme

- Risque de vasospasme entre J4 et J14 +++
- Morbidité (~38%) & Mortalité (~28%)
- Déficit focal, troubles de conscience, fébricule
- Doppler transcrânien : accélération des vitesses des artères cérébrales
- Biologie (protéine S100B)
- Traitement endovasculaire
  - Chimiodilatation: nimodipine
  - Ballonnet

Vasospasme – traitement endovasculaire Angioplastie par nimodipine

53, F dysarthrie.
Histoire clinique
HSA 5 jours
auparavant

Vasospasme – traitement endovasculaire
Angioplastie par ballonnet

Avant

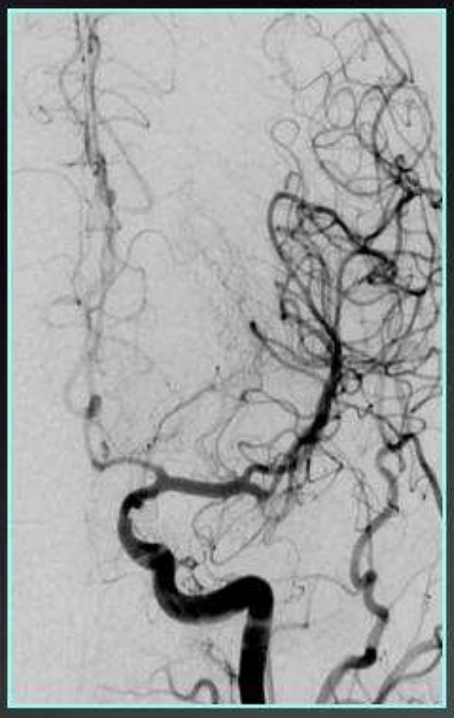

Après

Complications de l' hémorragie méningée
Hydrocéphalie aiguë ou obstructive

- Obstacle à l'écoulement du LCS due à l'HM
- Hypertension intracrânienne aiguë, diagnostic : scanner
- Décès rapide en absence de traitement
- Dérivation ventriculaire externe en urgence

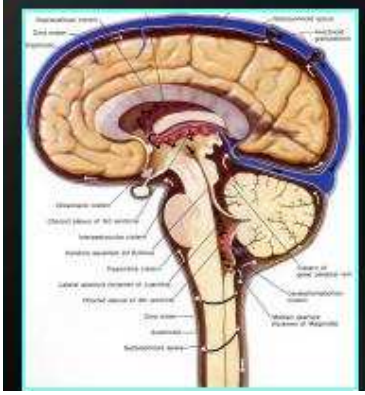

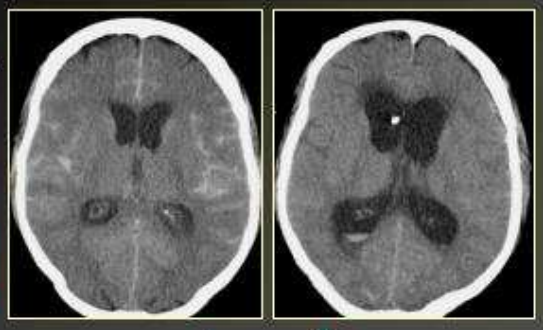

Complications de l' hémorragie méningée
Hydrocéphalie à pression normale

- Complication tardive
- Pas d'obstacle à l'écoulement du LCS
- Trouble de la résorption
- Dépôt de fibrine dans les granulations de Pacchioni
- Dérivation permanente (péritoine,veine jugulaire interne)

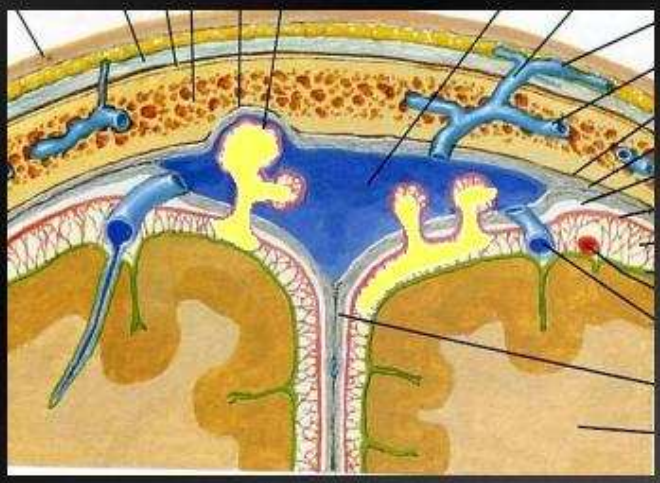

F, 63ans Stent Flow diverter: Pipeline

F, 75 ans

Silk Stent : suivi à 1 an

Autres causes d' HSA spontanées

- Malformationes artérioveineuses (hématome +++)
- Fistules artérioveineuses durales, cavernome
- Dissection artères intra-crâniennes
- Thrombose veineuse cérébrale
- Angiopathie cérébrale aiguë réversible
- Causes médicales : HTA, troubles de l'hémostase
- Nécrose pituitaire, autres causes rares…
- Idiopathiques prepontine benigne: 15 %

Hémorragie Méningée non traumatique

Les points forts - diagnostique

- ✓ Toute céphalée brutale doit faire rechercher une HSA
- ✓ La cause principale est l'anévrisme artériel

- ✓ Urgence vitale, nécessitant une prise en charge neurochirurgicale et/ou neuroradiologique immédiate
- ✓ Le diagnostic positif au scanner: hyperdensité spontanée des espaces SAH

- ✓ Si scanner normal : ponction lombaire (IRM)
- ✓ Diagnostic positif : Angiographie cérébrale et/ou Angioscanner

Hémorragie Méningée non traumatique

Les points forts – évolution et traitement

- ✓ Le traitement a pour objectif d'exclure l'anévrisme de la circulation par neuroradiologie interventionnelle ou chirurgie
- ✓ De complications, aiguës ou tardives, sont possibles. Trois complications menacent le pronostic vital : *le resaignement, le vasospasme, l'hydrocéphalie aiguë,*
- ✓ Le vasospasme est la principale : systématiquement prévenu avec nimodipine. Surveillance journalière avec Écho Doppler Transcrânien et mesure de la protéine PS100 B.