Rôle de l'IRM dans la prise en charge de l'ischémie cérébrale aigue à l'ère de la thrombolyse et de la thrombectomie

David A, Boulenc E, Martin M, Nueffer JP, Bonneville JF

Radiologie B

L'IRM dans le diagnostic de l'AVC

L'AVC=urgence diagnostique et thérapeutique

Traitement spécifique = thrombolyse intra-veineuse ou thrombectomie.

risques liés au traitement (hémorragie) : infarctus très étendu, lésions déjà constituées, composante hémorragique.

IRM

Séquences vasculaires: Diffusion (1 minute),
FLAIR (3:30),
T2*(2 min),
angio-MR du polygone de Willis (4:40)

Perfusion dans certains cas (1 min)

En urgence: « protocole vasculaire »
12 minutes

Diffusion

ADC (coefficient de diffusion apparente) : paramètre de mésure de la diffusion

L'œdème cytotoxique apparaît en hypersignal

La région d'intérêt doit être comparée à une zone équivalente – symétrique saine car le cerveau est anisotrope (des régions différentes auront une coefficient de diffusion apparent différent)

restriction de l'ADC (ADC diminué) dans l'ischémie

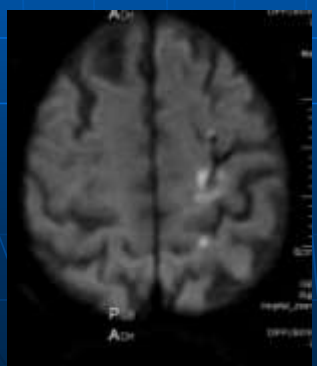

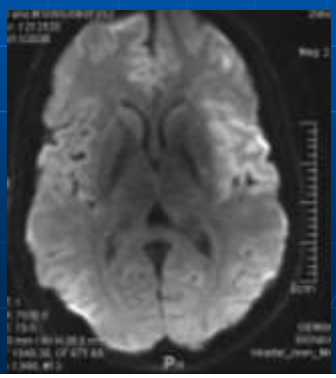

FLAIR

Fluid Attenuated Inversion-Recovery

AVC « constitué » en hypersignal FLAIR >6H

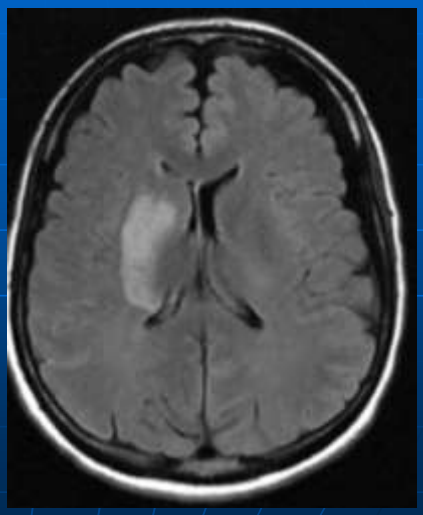

T2*

Hématome, composante hémorragique récente.

Thrombus intra-artériel

Séquelles d'hématome, microbleeds.

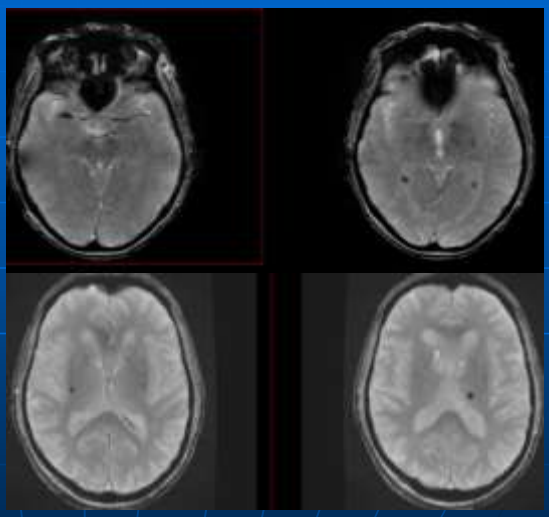

L'angio-MR du polygone de Willis

Séquence TOF (time of flight)

Les artères circulantes apparaissent en hypersignal

Cas N 1

H 72 a, depuis 2h déficit sensitivo-moteur hémicorporel droit, dysarthrie.

NIH 15

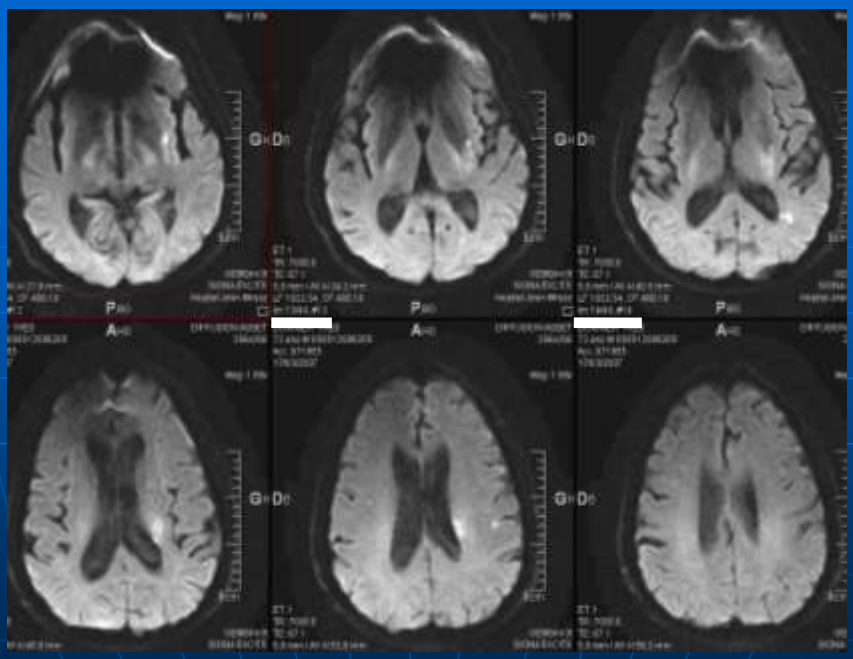

Diffusion mésure de l’ADC FLAIR

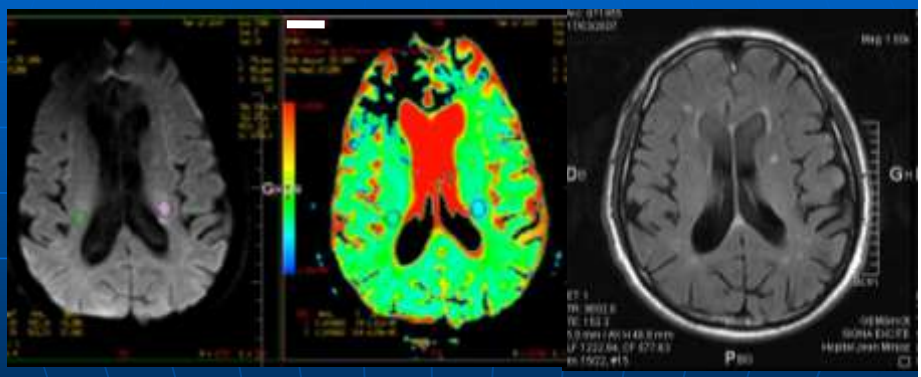

T2*

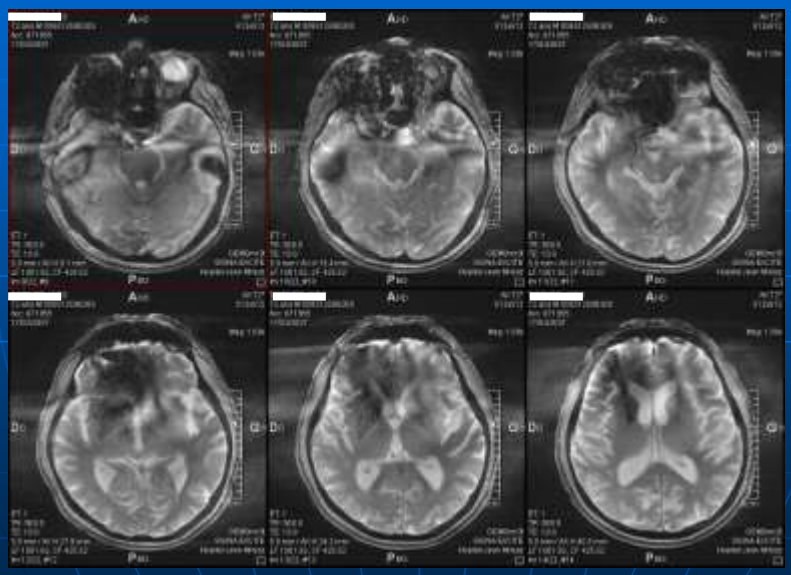

Angio-MR

Occlusion complète de l'artère carotide interne gauche et de l'artère cérébrale moyenne gauche

Cas N 2

H 70a, déficit sensitivo-moteur partiel hémicorporel droit constaté au réveil.

NIH à 6

Diffusion

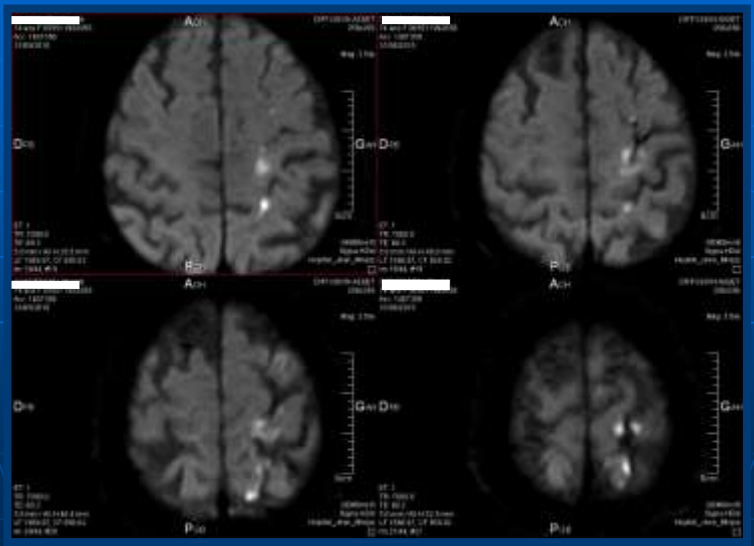

Flair

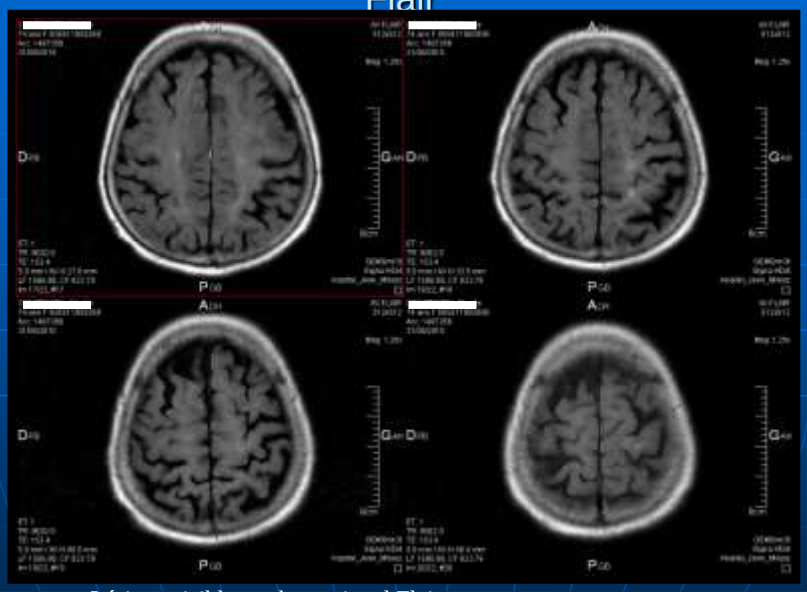

Lésions visibles en hypersignal Flair

Angio-MR du polygone de Willis

Le missmatch diffusion- perfusion

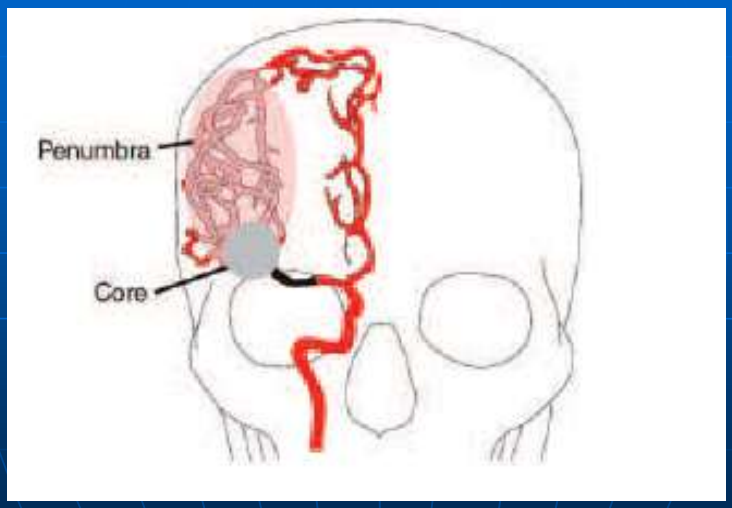

cas N 3

F 74a , depuis 2H:30 déficit sensitivo-moteur hémi corporel gauche.

NIH à 12

Diffusion

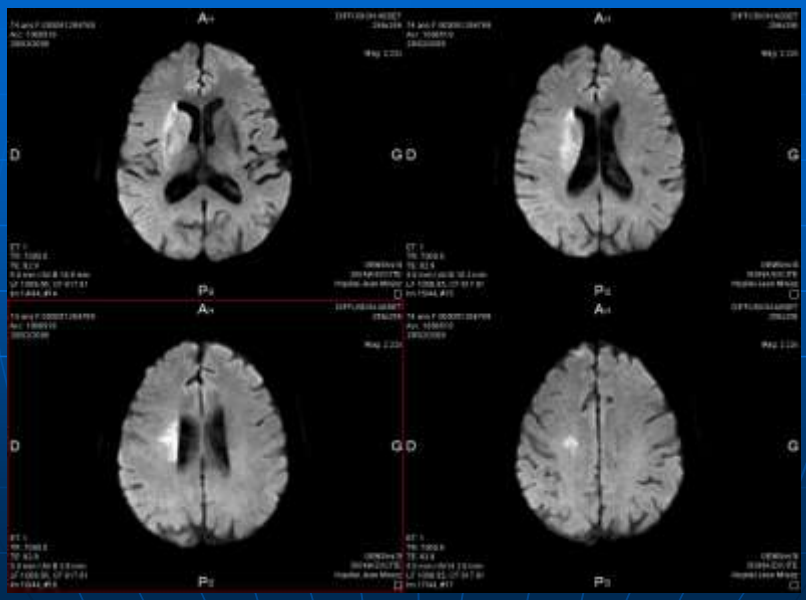

ADC

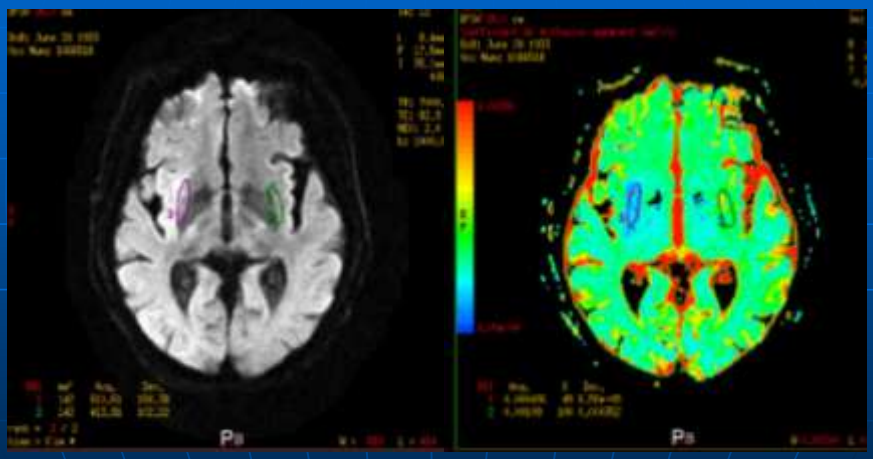

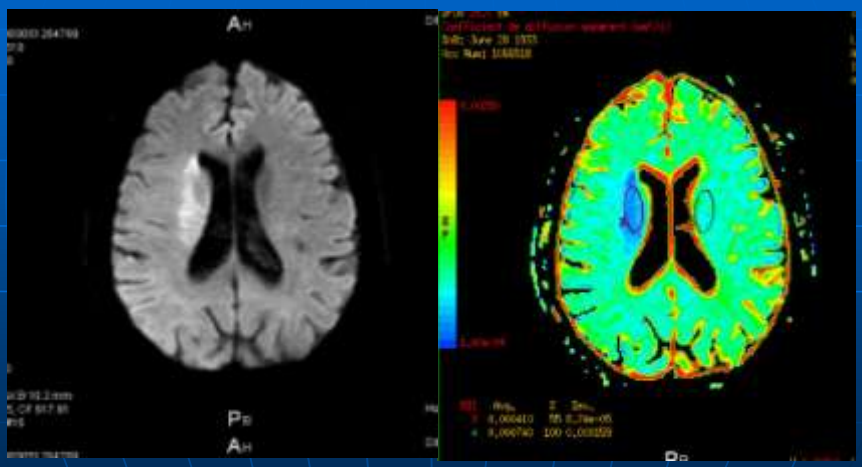

Flair

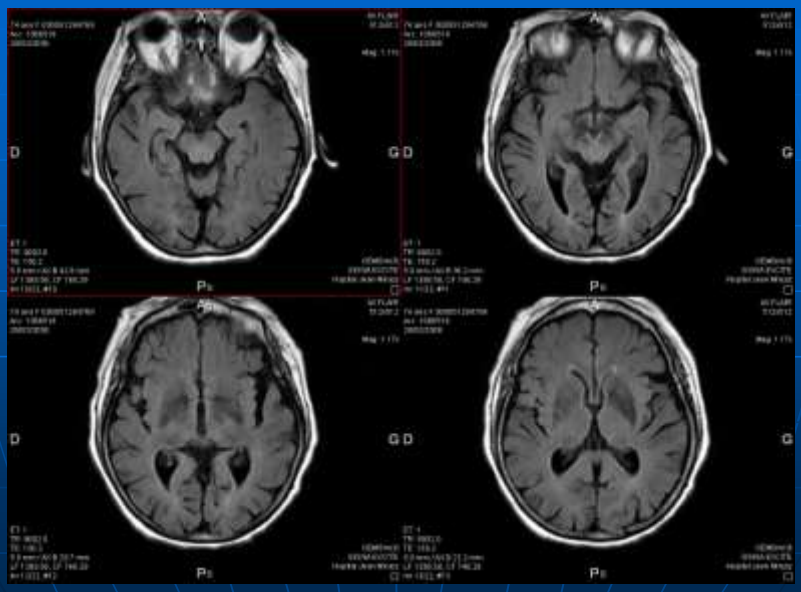

T2*

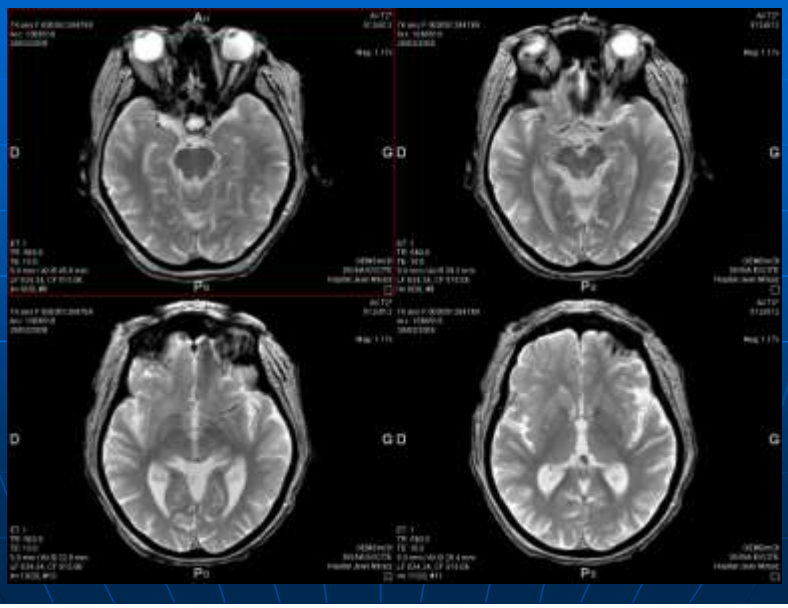

Angio-MR

Thrombus intra-luminal dans l'ACM droite avec occlusion partielle

L'imagerie de perfusion

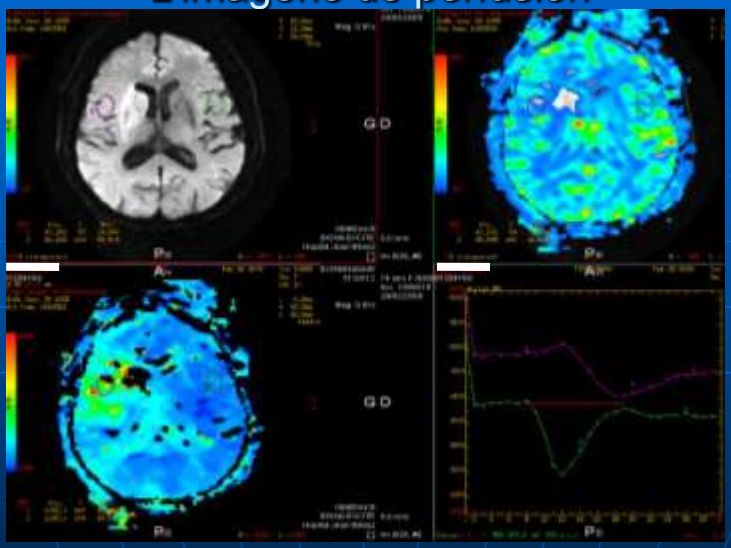

Diminution de l'integrale de rehaussement et retard de perfusion dans une zone qui est normale en diffusion

Temps moyen de rehaussement

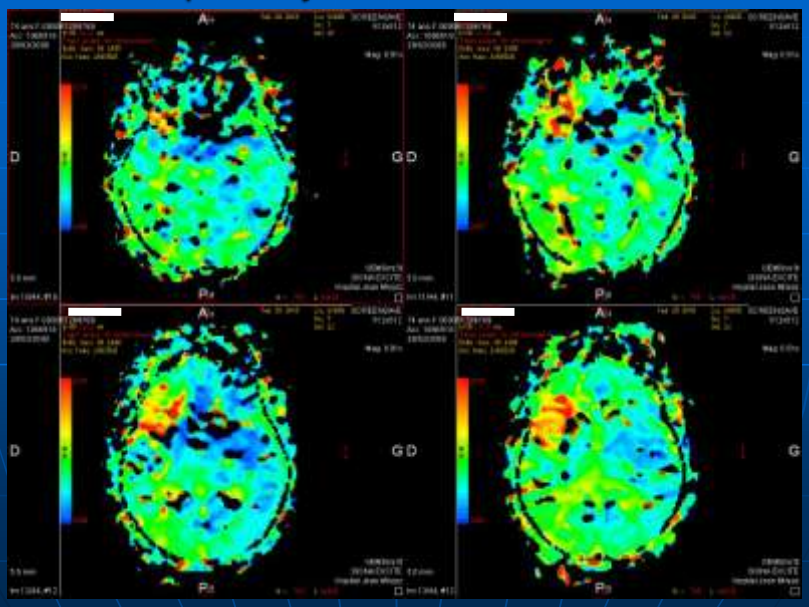

Temps moyen de rehaussement

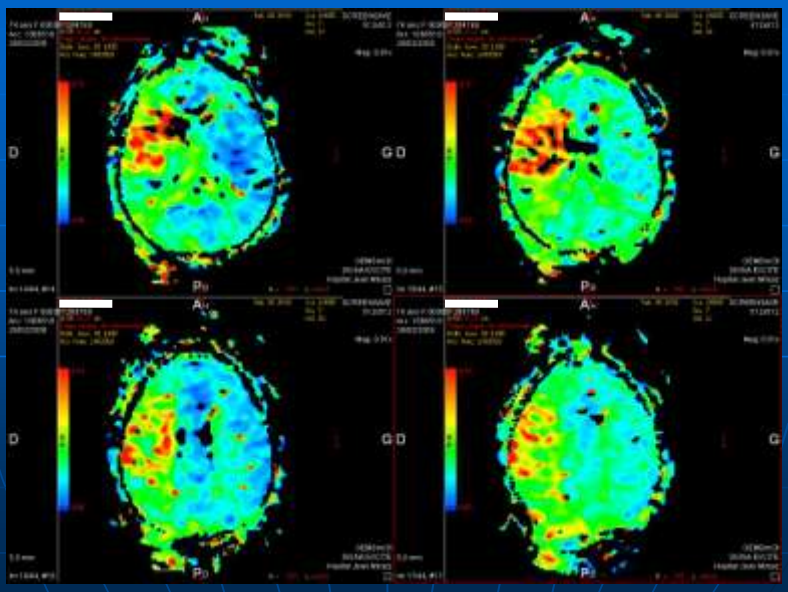

interprétation cas 3

AVC ischémique sylvien profond droit sur thrombus partiel de l'artère sylvienne droite (M1-M2)

Flair négatif

Missmatch diffusion-perfusion avec anomalies de perfusion étendues dans le territoire sylvien droit

=> thrombolyse

Conclusion

Le bilan IRM en urgence de l'AVC apporte des éléments essentiels pour le diagnostic et pour le traitement:

l'étendue des lésions ischémiques (Diffusion),

l'ancienneté (Flair),

la présence d'une occlusion artérielle (l'angio-MR TOF du polygone du Willis)

Dans certains cas l'imagerie de perfusion est utile pour montrer la «pénombre » (missmatch diffusion-perfusion)