

# **Grossesse développée sur cicatrice de césarienne : à propos d'un cas**

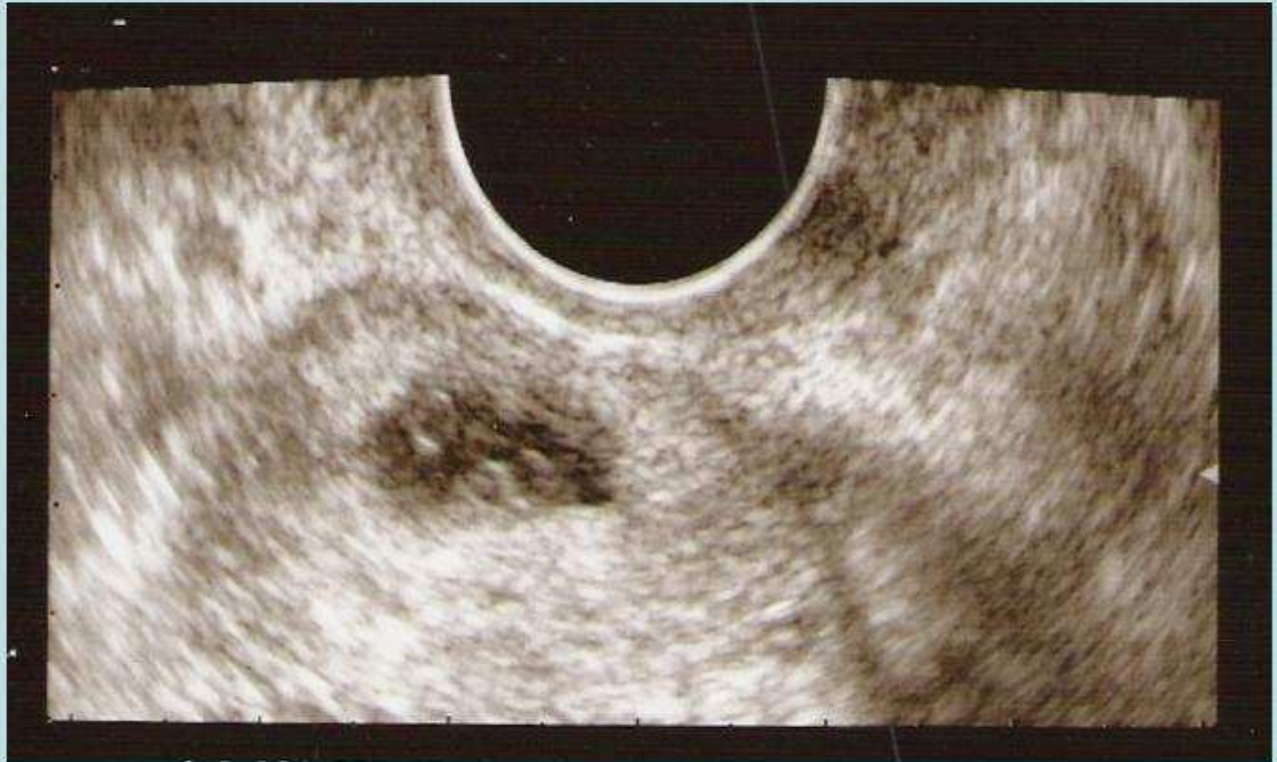**M.Roesch, C.Gay, D.Chriqui, T. de Lapparent,  
F.Desoroux, M.Malincenco, M.Courjon**

**Service de Gynécologie-Obstétrique  
Centre Hospitalier Belfort**

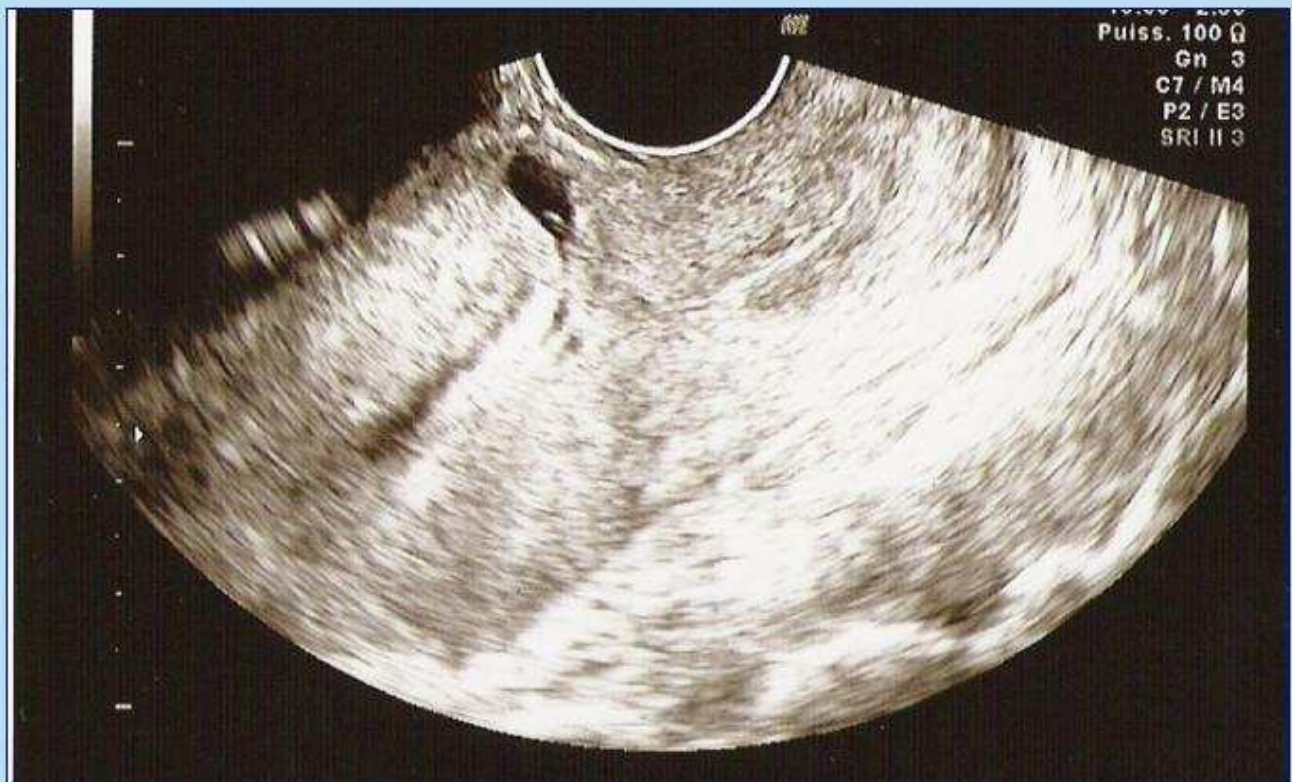## **Introduction**

- Grossesse d'implantation pathologique.
- Apparentée à une grossesse isthmique.
- Implantation de l'embryon dans une déhiscence de la cicatrice d'hystérotomie.

## Présentation du cas: J1



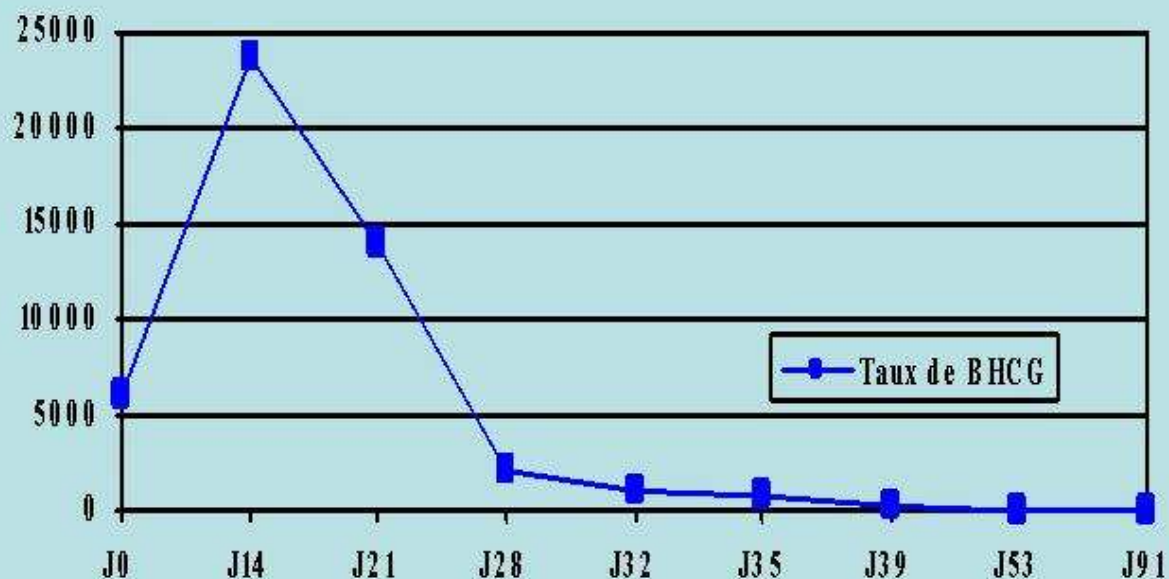
## Présentation du cas: J14



## Présentation du cas: J14

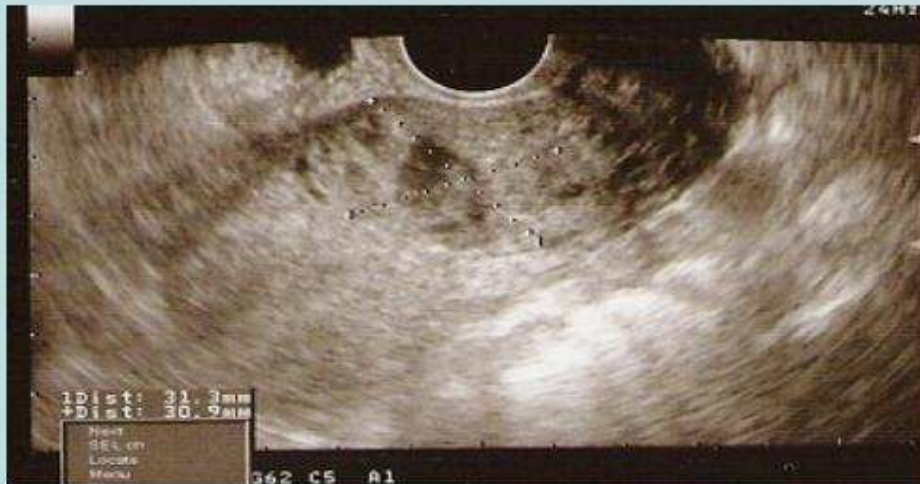- Traitement = injection intramusculaire de 50 mg de Méthotrexate.
- Surveillance clinique et échographique jusqu'à négativation complète du taux de  $\beta$ HCG.

## Présentation du cas: dans les semaines suivantes



## Présentation du cas: dans les semaines suivantes

Echographie = image de produit de dissolution



## Présentation du cas: résolution

- Evolution favorable
- Régression complète du taux de  $\beta$ HCG et de l'image échographique en 3 mois.
- Pas de recours à une autre thérapeutique nécessaire.

## Discussion

- La grossesse isthmique sur cicatrice de césarienne est rare.
- Mal évaluée en raison d'un trop petit nombre de cas rapportés.

## Discussion: diagnostic

- Echographie = examen de 1<sup>ère</sup> intention.
- Sac gestationnel:
  - dans le segment inférieur de l'utérus
  - proche de l'orifice interne du col
  - en regard d'une cicatrice d'hystérotomie

## Discussion: diagnostic

- Peut être confondu avec une grossesse en voie d'expulsion
- En cas de doute:
  - hystéroscopie
  - laparoscopie

## Discussion: complications

- Les principaux risques en cas de diagnostic tardif sont:
  - L'hémorragie
  - La rupture utérine
- Ces complications peuvent entraîner une infertilité secondaire.

## Discussion: traitement

- Traitement médical
  - Méthotrexate en injection in situ = traitement le plus fréquemment utilisé
  - Injection intramusculaire possible en cas de grossesse peu évoluée
- Traitement chirurgical
  - Coelioscopie pouvant être nécessaire en cas de survenue de complications ou lors d'un diagnostic tardif avec une grossesse très évoluée

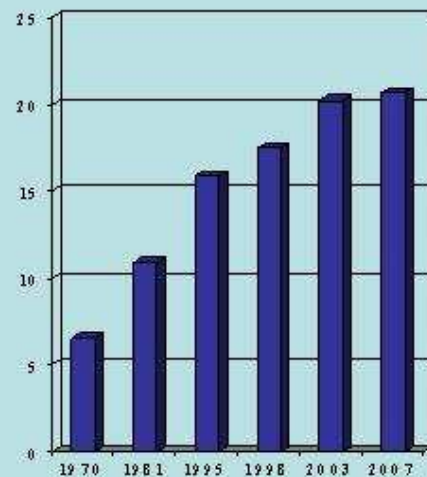
## Discussion: traitement

- Chacune de ces techniques peut être associée à une embolisation sélective des artères utérines.
- Hystérectomie d'hémostase en cas d'hémorragie cataclysmique.

# Conclusion

- Défi tant diagnostic que thérapeutique.
- Son incidence risque d'augmenter dans les années à venir avec le nombre croissant de césariennes.

Pourcentage de césariennes suivant les années



# Bibliographie

- Epidémiologie de la grossesse extra-utérine : incidence, facteur de risque et conséquence Journal de gynécologie-obstétric et biologie de la reproduction ( nov 2003): J.Bouvier
- The history of the diagnosis and treatment of ectopic pregnancy : a medical adventure, European journal of obstetric gynecology and reproduction biology 1992: S.Lurie
- Grossesse et utérus cicatriciel, Encyclopédie médico-chirurgicale: C.Cassagnol, Rc.Rudigoz,
- Sites of ectopic pregnancy : a 10 years population based study of 1800 cases Human reproduction 2002: J.Bouyer, J. Coste, H. Fernandez, JI. Rouly, N. Job-Spina
- Grossesse isthmique localisée au niveau d'une cicatrice d'hystérotomie traitée par méthotrexate. A propos d'un cas. Gynécologie obstétrique et fertilité (juillet 2005): N.Paillocher and co
- Grossesse isthmique localisée au niveau d'une cicatrice d'hystérotomie traitée par méthotrexate. A propos d'un cas. Gynécologie obstétrique et fertilité (2006:) H.Fernandez,
- Obstetric management after ectopic pregnancy in the caesarean section scar : a case report and review of literature Journal de gynécologie-obstétric et biologie de la reproduction 2008 H.Flye and all
- Caesarean scar pregnancy : a diagnosis to consider carefully in patients with risk factors, Annals academy of medicine (march 2005) G.Tan , YS.Chong, A.Biswa,
- Ectopic intramural pregnancy developing at the site of a cesarean section : a case report, Cases Journal 2009, A.Al-Nazer and all
- Conservative management of a cesarean scar ectopic pregnancy : a case report, Cases journal 2009, L.Lupin, O.Morel, C.Malaric and E.Barranger
- Cesarean scar pregnancy :a case report, Chinese Medical Journal 2004, SP.Li
- Laparoscopic management of an ectopic pregnancy in a previous caesarean scar, Human Reproduction 1999, C.Lee and all