

# « DENSE » AVEC LES OS

Société de Médecine  
de Franche Comté  
Le 04/02/2010



C. Mongaillard, P. Rohrlich,  
Pédiatrie, CHUB  
G Daltroff, Pédiatrie, CHBM

## CAS CLINIQUE: Yassine, né le 13/06/09

**Antécédents:** premier enfant de parents algériens originaire du même village, né à terme, eutrophe.

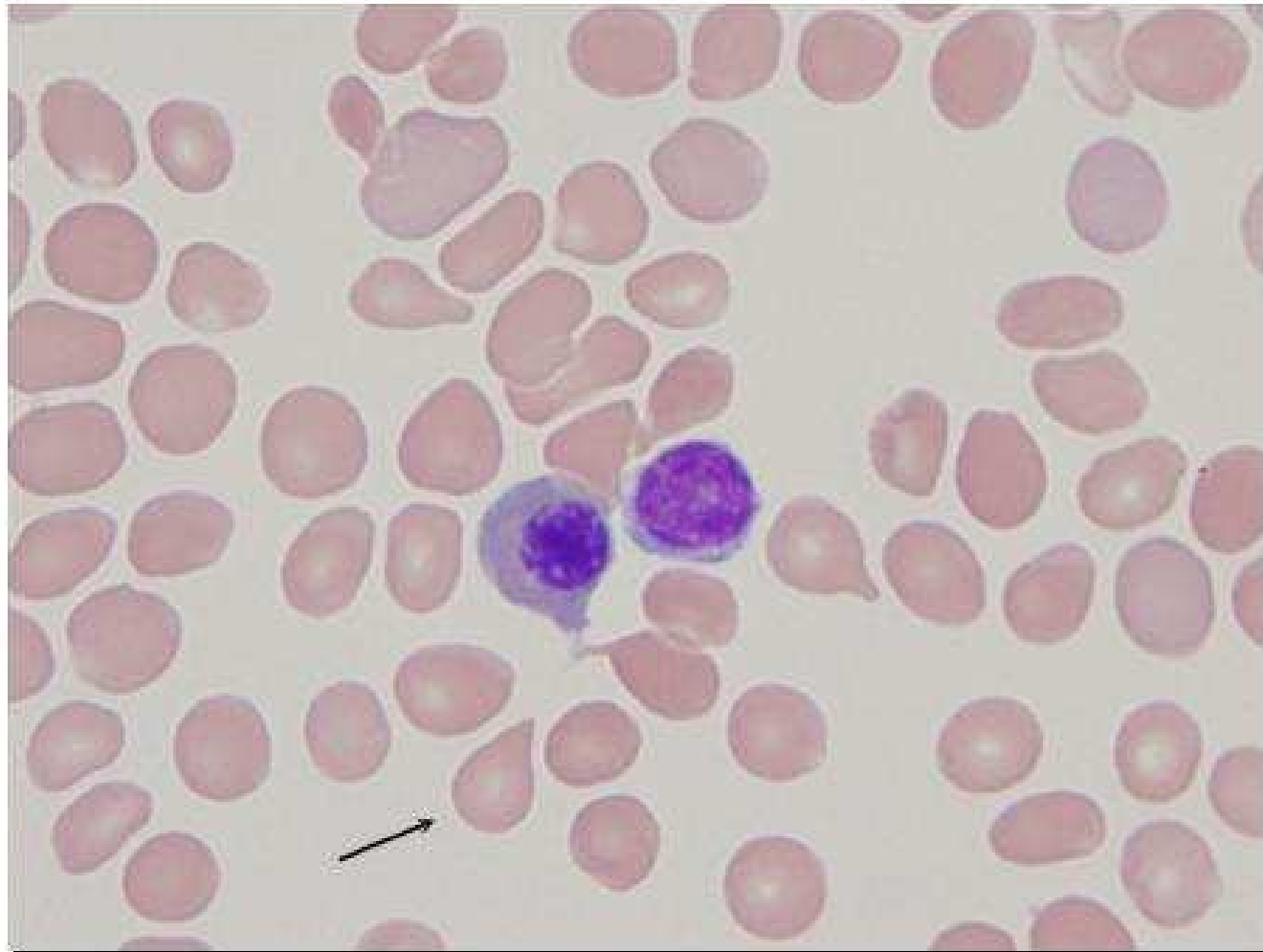
**Clinique:** à 1 mois de vie

- Pâleur,
- Splénomégalie

**Biologie:**

- Thrombopénie à  $69000/\text{mm}^3$
- Anémie à 8g/ dL, normochrome, normocytaire

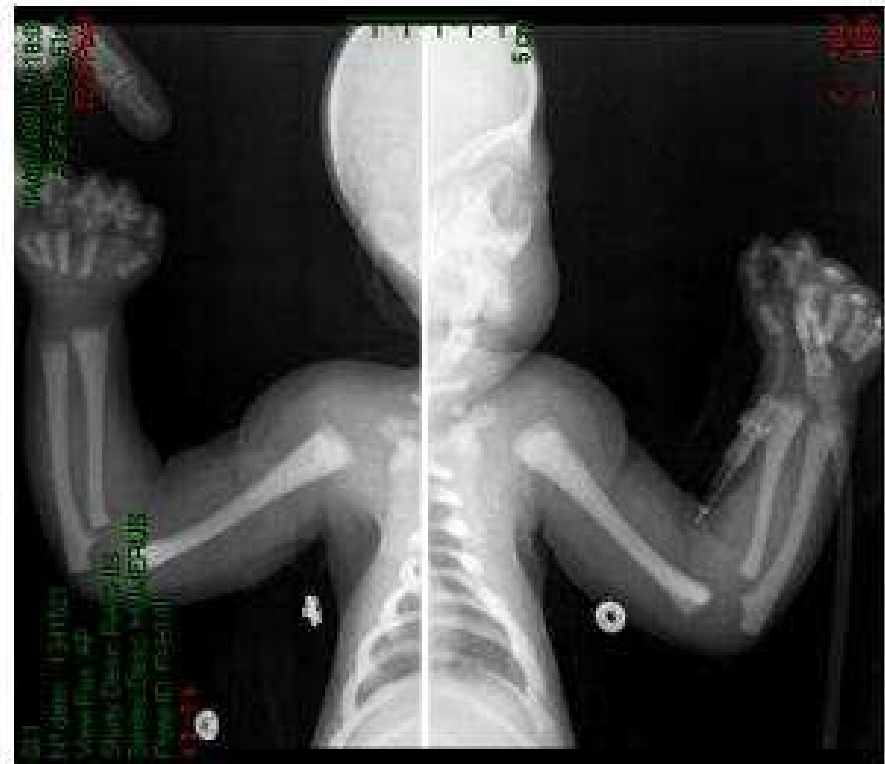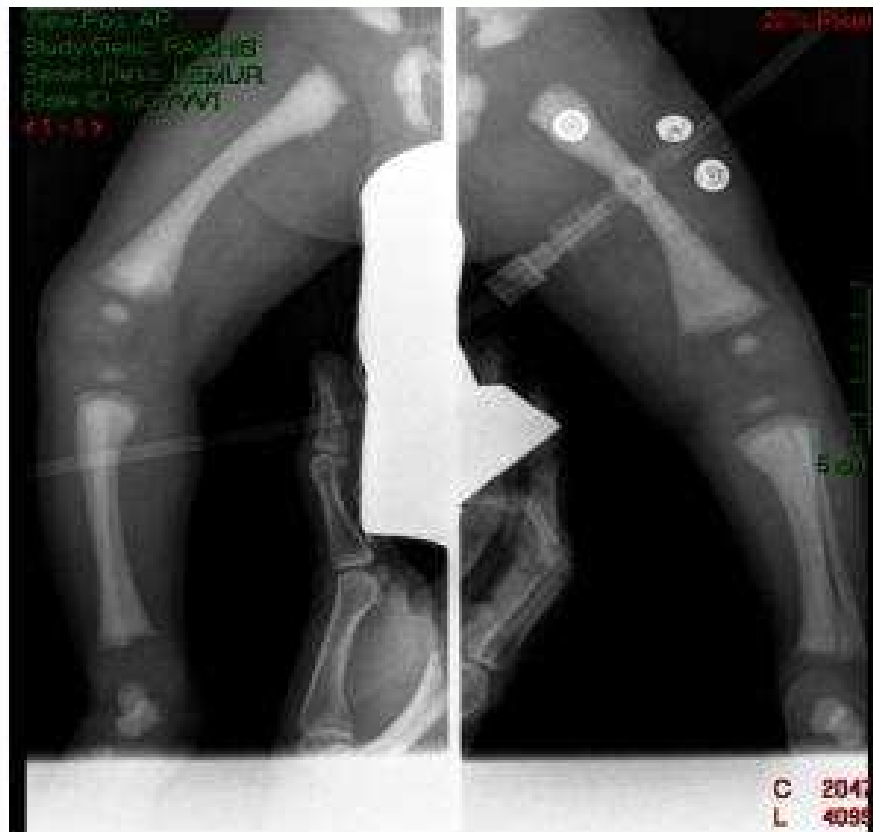# Frottis: présence d'érythroblastes et de dacryocytes



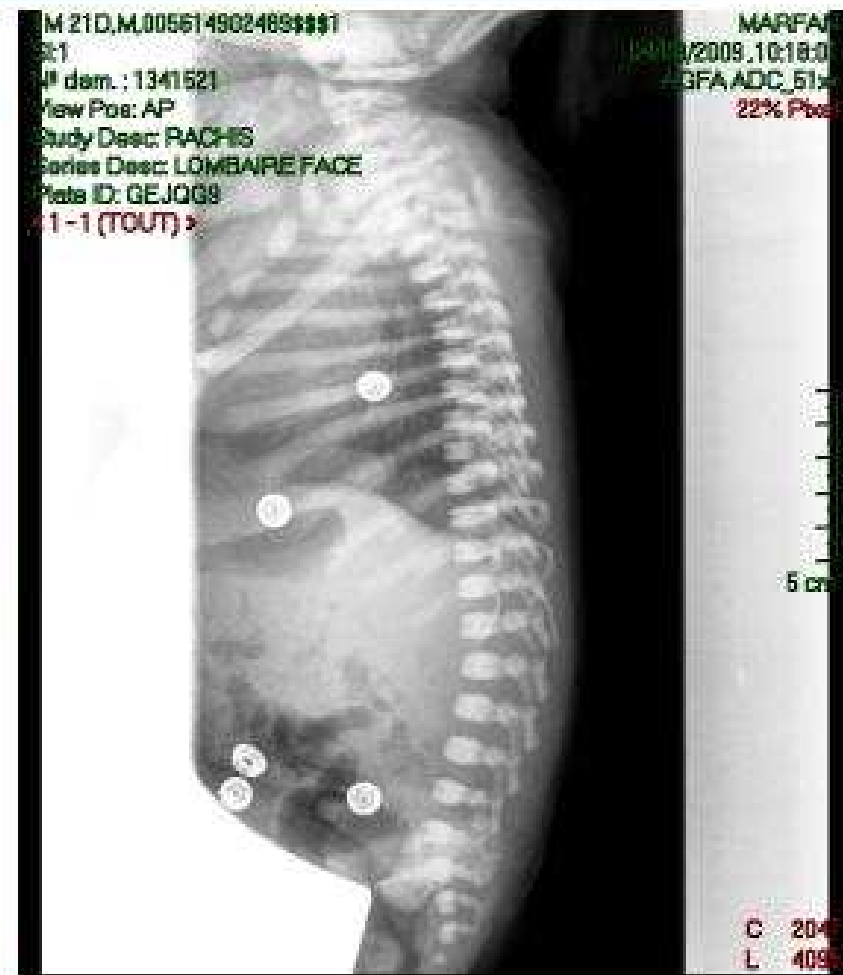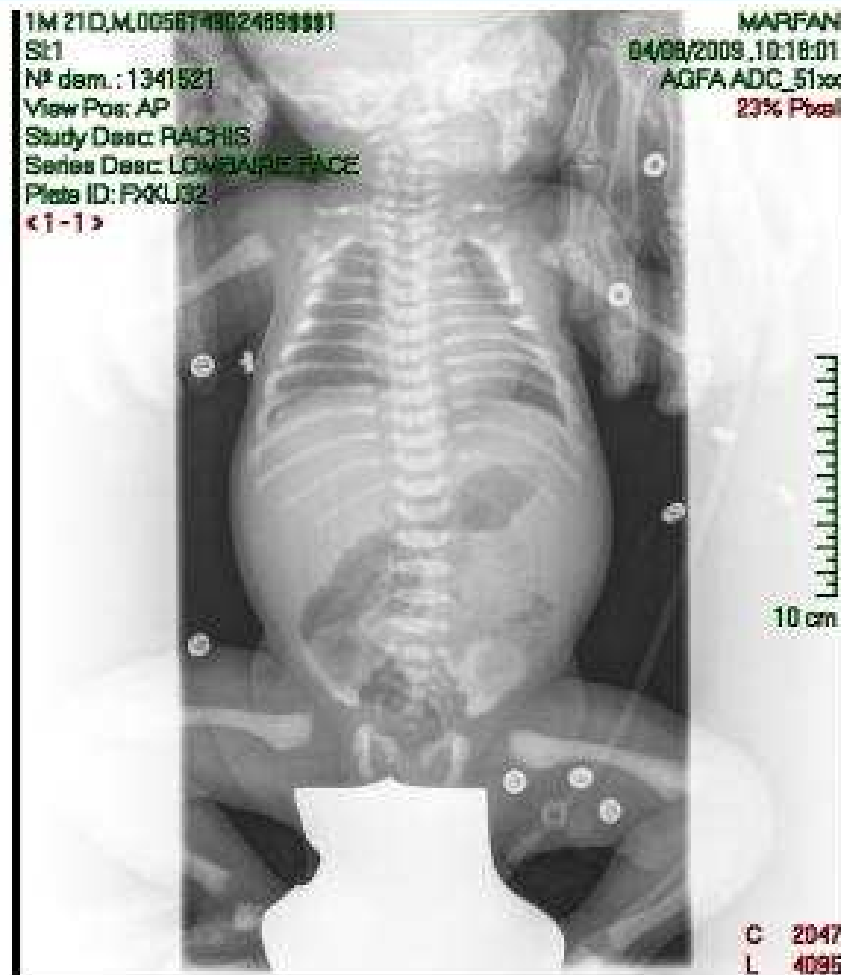# Anomalies neuro-sensorielles

- N'accroche pas le regard
- Mouvements des globes oculaires anarchiques
- Absence de réflexe de clignement
- **FO**: papilles blanches, rétines grisâtres
- **PEV**: onde P100 déstructurée
- **OEA et PEA** normaux

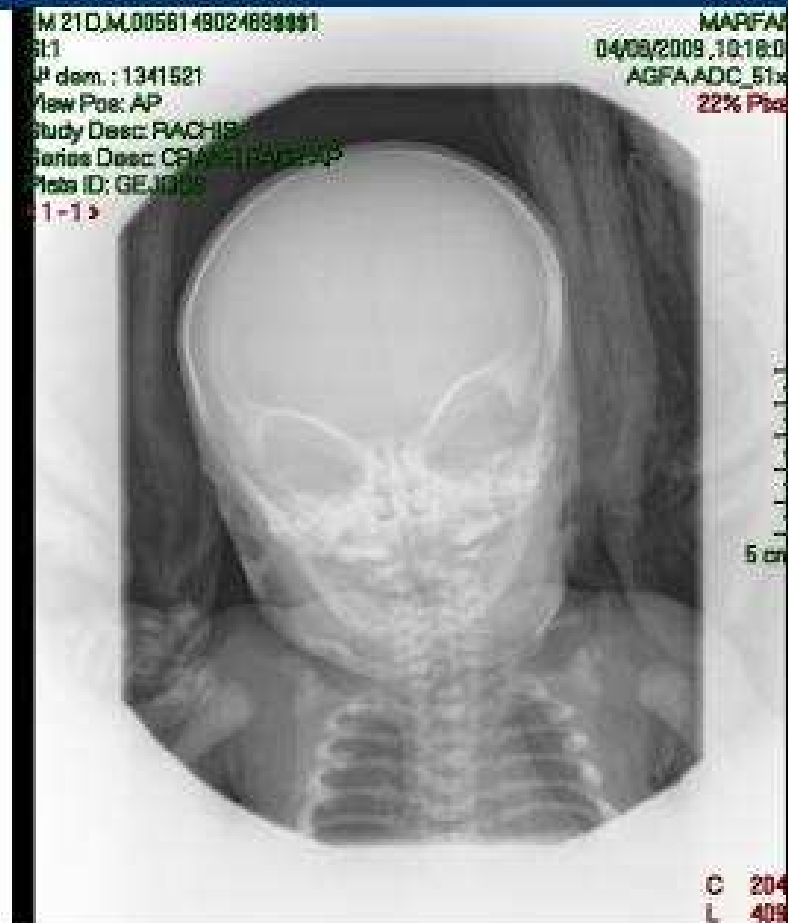# Radios: Ostéocondensation globale, aspect peigné des métaphyses



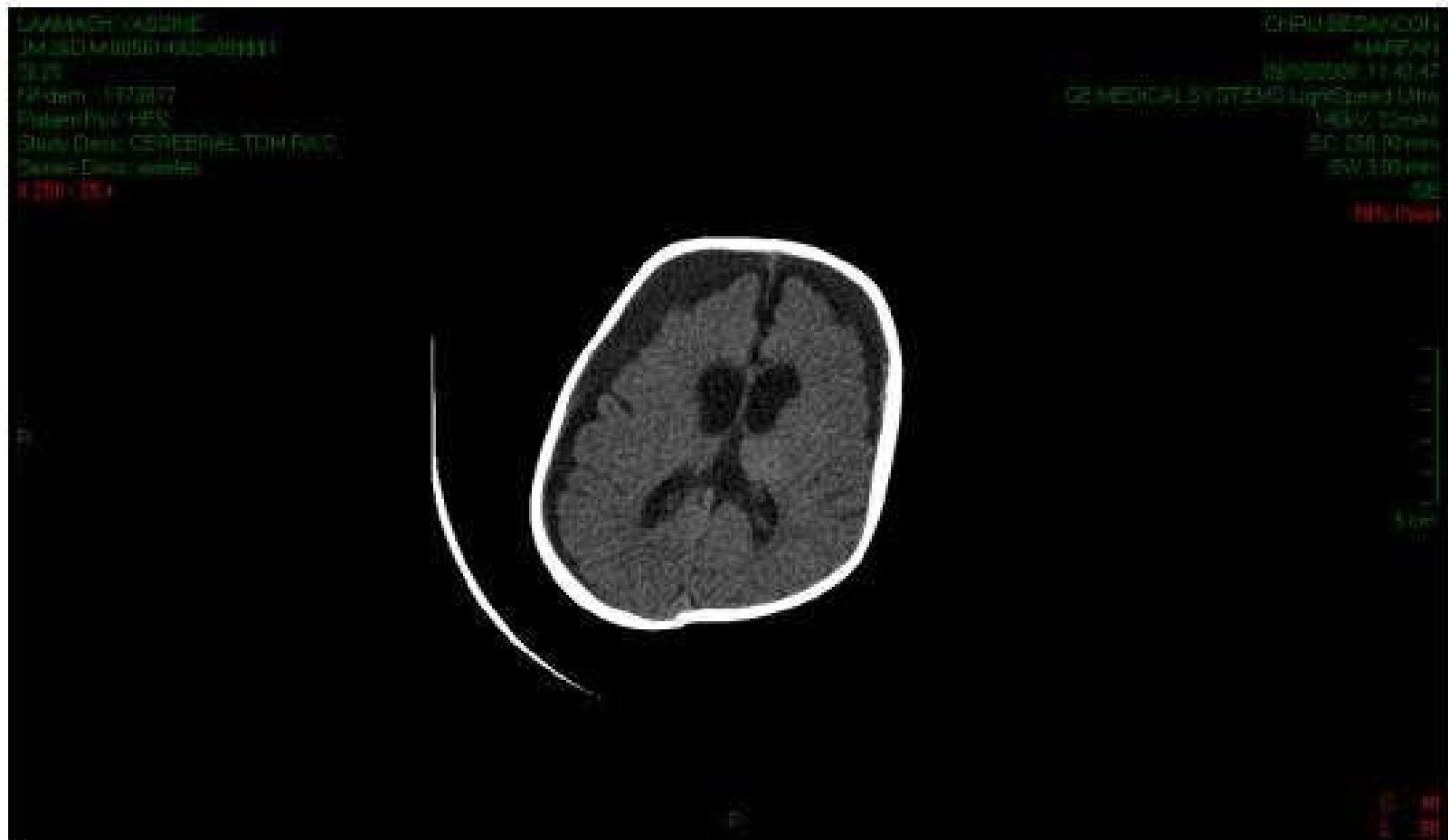
# Vertèbres hyperdenses avec aspect en sandwich



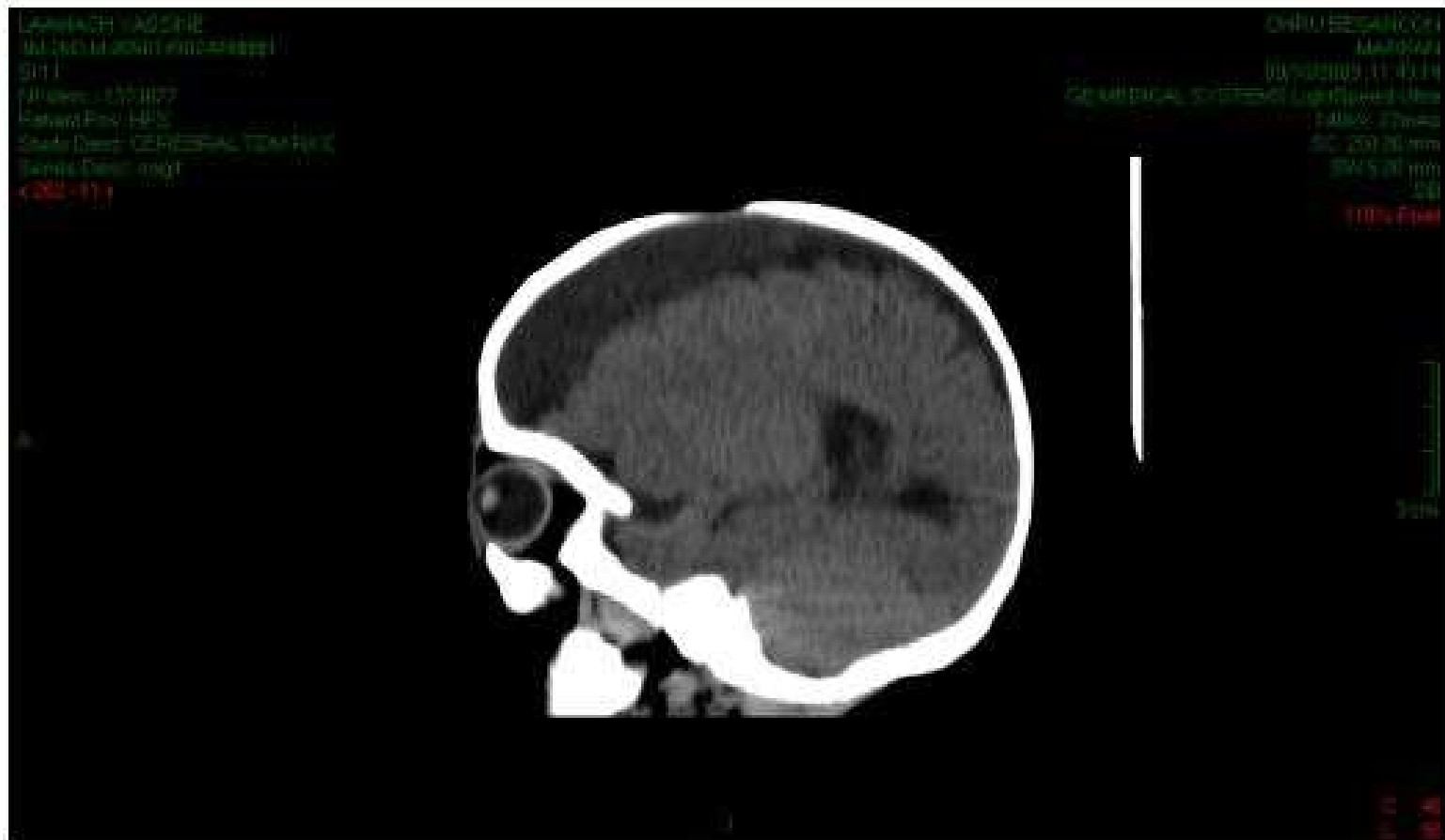# Hyperdensité osseuse: aspect en « loup de carnaval »



# TDM: hématomate sous dural chronique et hydrocéphalie modérée

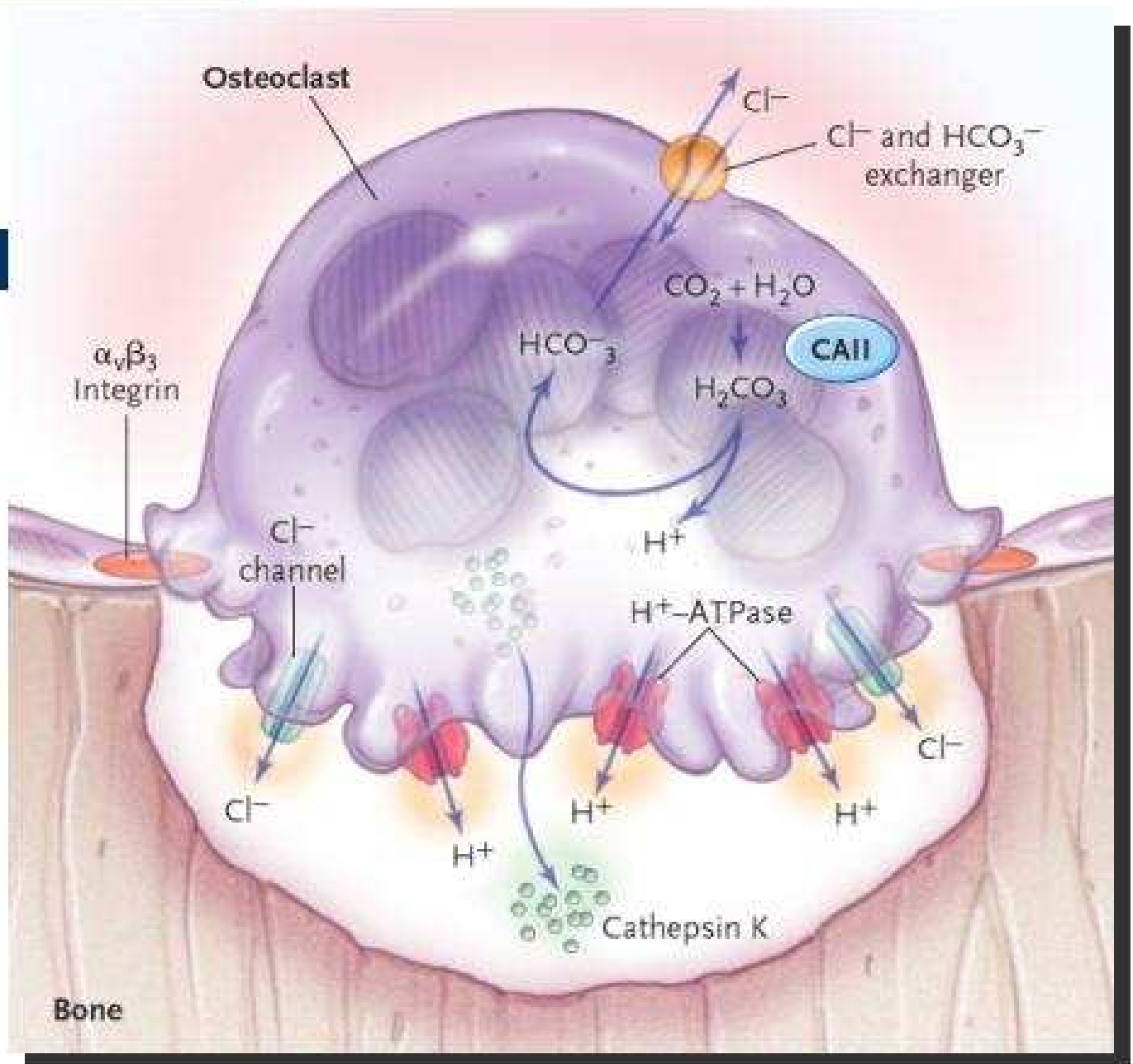


**TDM:** on note l'hyperdensité de la voute et de la base du crane



# L'OSTEOPETROSE MALIGNE: qu'est ce que c'est ?

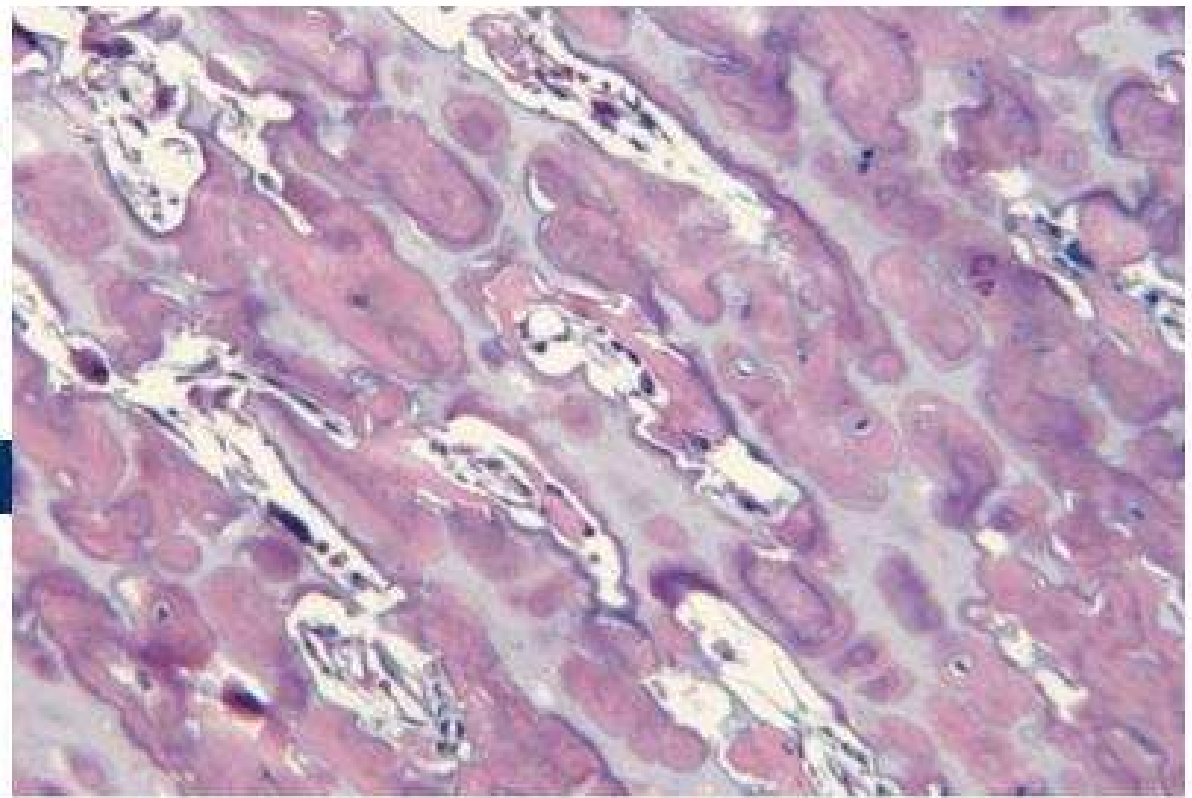
- Maladie rare: 1/200 000 naissances
- Défaut remodelage osseux par les osteoclastes→
  - hyperminéralisation squelette, fragilité osseuse.
  - insuffisance médullaire
- Autosomique récessive: ici mutation homozygote d'un canal chlore: CLCN7
- **URGENCE NEUROSENSORIELLE:**
  - Nerfs comprimés dans les trous de la base du crane



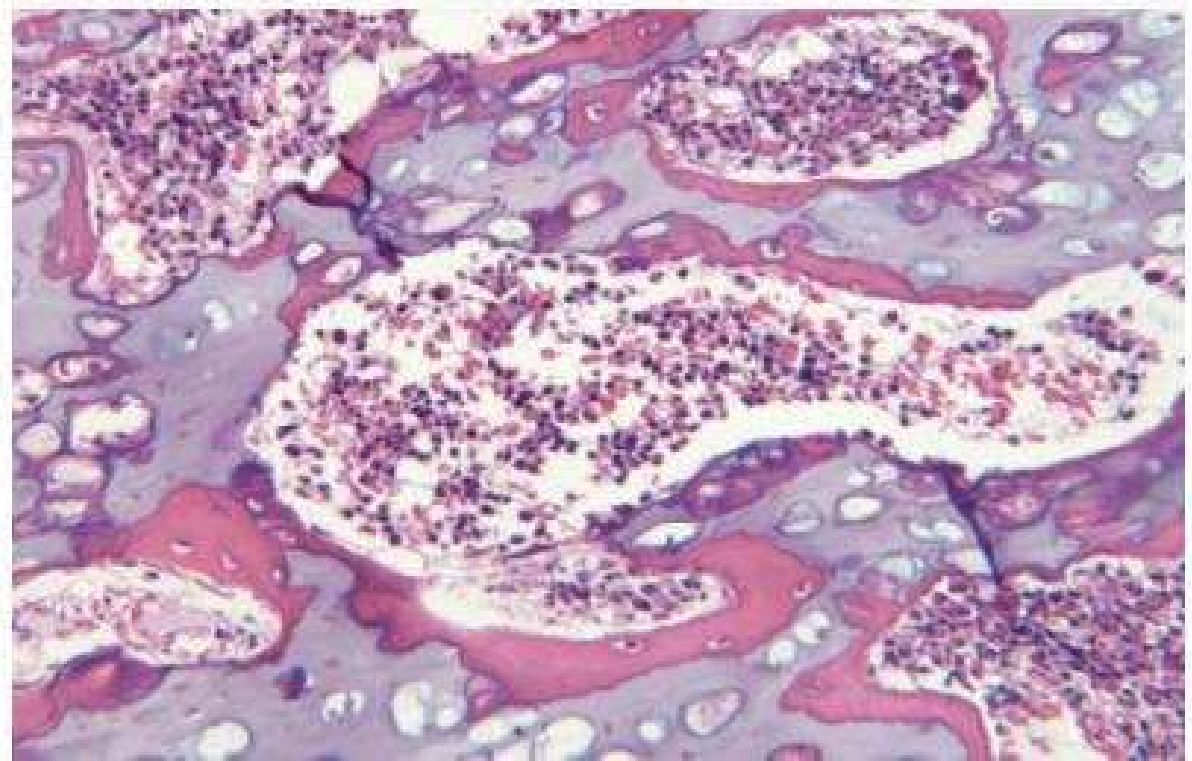
# L'OSTEOPETROSE MALIGNNE: que faire?

- Y penser devant un tableau précoce associant:
  - hématopoïèse extra-médullaire
  - troubles neurosensoriels
- URGENCE THERAPEUTIQUE:
  - allogreffe de moelle en urgence

**moelle  
pré-greffe**



**moelle  
post-greffe**



**MERCI DE VOTRE ATTENTION**

