

POMPE A VELO...

A Berdin*, B Khallouk*, F Leung*, JJ Terzibachian*,
M Rognon*, D Riethmuller**, R Maillet**

*Service de gynécologie obstétrique, CH Belfort Montbéliard

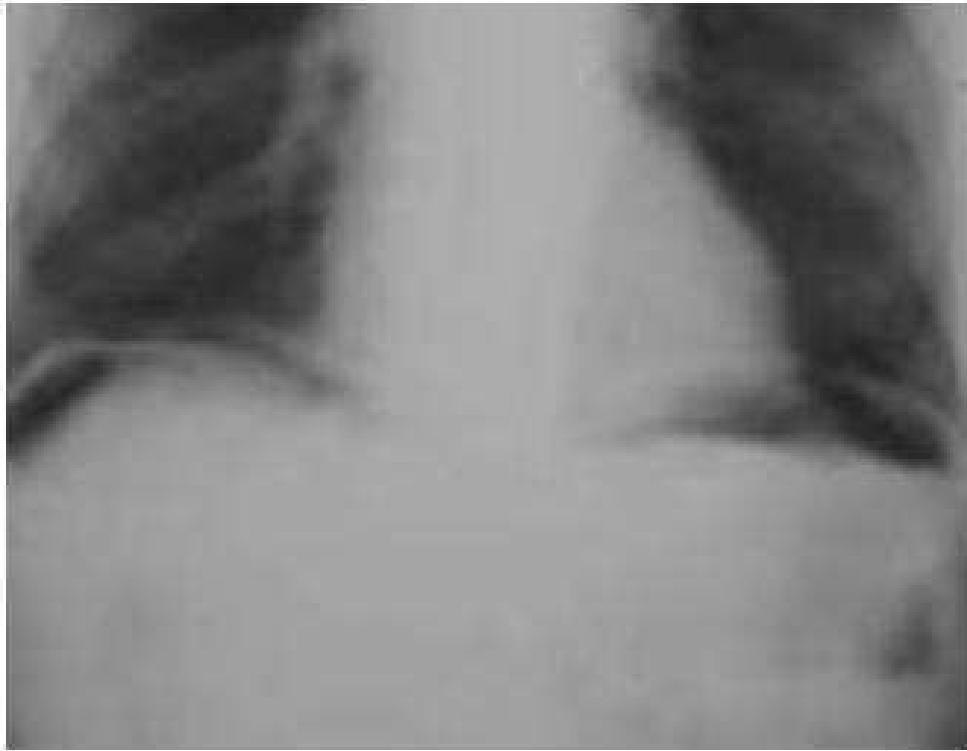
** Service de gynécologie obstétrique, CHU Besançon

CAS CLINIQUE

- Femme de 47ans
- Douleur abdominale d'apparition brutale: importante, diffuse, basithoracique bilatérale, irradiant aux épaules
- Examen clinique : sensibilité abdominale, pas de défense, pas trouble du transit, pas de SFU, apyrétique, constantes normales
- Bilan biologique normal
- RP et ASP



ASP

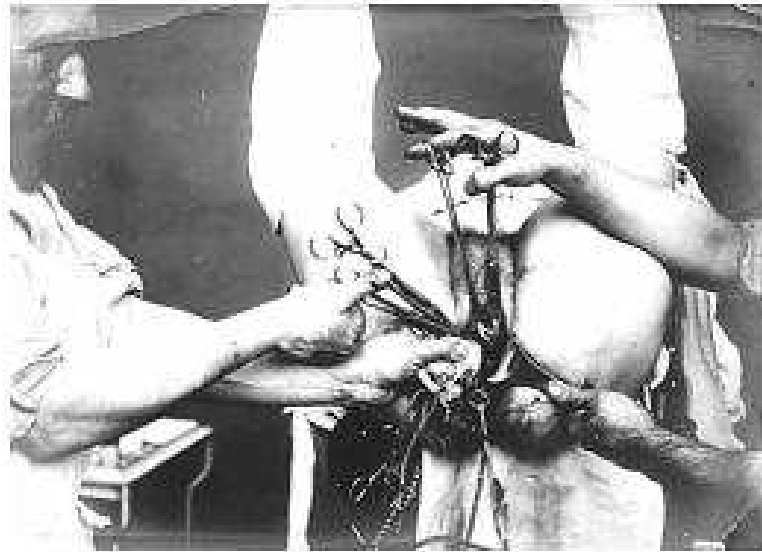


- Origine du pneumopéritoine :
Perforation d'un organe creux ?

PNEUMOPERITOINE



2 ELEMENTS CLES...



- ❖ Hystérectomie interannexielle par voie vaginale 1 an auparavant...



- ❖ Douleur apparue brutalement après rapport sous la douche..



▶ PNEUMOPERITONE
POST COITAL



QUELQUES EXPLICATIONS...

- Speculum : Granulome au niveau du dome vaginal
- Cathétérisation avec un coton tige signant un trajet fistuleux : fistule péritonéo vaginale...
- ... expliquant le phénomène pompe à vélo !
- Traitement : Résection différée du trajet fistuleux



DISCUSSION

- Complication exceptionnelle : peu de cas, généralement après un rapport
- Causes : Granulome provoquant une fistule, prolapsus tubaire
- Le plus souvent dans les 18 mois après HVB
- Cicatrisation spontanée la plupart des cas
- Facteurs favorisants : rapport violent, position, disproportion génitale masculine, atrophie ménopausique, douche



CONCLUSION

- Complication rare et donc peu recherchée
- Mais à évoquer devant un interrogatoire et une clinique typique afin d'éviter une intervention chirurgicale

