

Excès de lenteur sur l'autoroute A36

Société de médecine de Franche Comté, Février 2010.

G.Labro, C.Bernard, P.Vautrin, A.S.Dupond.

Service de Néphrologie-dermatologie C.H.Montbéliard.

1) Motif d'admission, antécédents, histoire de la maladie.

- Mr E. , espagnol de 47 ans, chauffeur routier.
- Arrêté le 17 décembre 2009, pour un excès de lenteur sur l'autoroute,
- Suspicion de prise de produits illicites,
- Céphalée et vomissements,



Urgences :

- Histoire de la maladie :
 - Douleurs buccales et fièvre, depuis un mois traitement par ibuprofène et amoxicilline.
 - Depuis le 15/12/2009 : apparition de vomissements, arrêt de toute prise médicamenteuse.

2) Urgences :

- Antécédents :
 - Tabagisme non sevré, 100 PA,
 - Résection endoscopique de polypes coliques dysplasiques en 2007,
- Clinique :
 - Communication avec le patient difficile : barrière de la langue.
 - Sensibilité en fosse iliaque droite,
 - Ulcération linguale, sur le bord latéral gauche, de 1,5 cm de diamètre, fond ulcéreux.
 - Le reste de l'examen est sans particularité.
- Biologie :
 - Insuffisance rénale sévère : créatinémie : 479 $\mu\text{mol/L}$, clearance MDRD : 12,18 ml/min., urée : 16ml/min, ionogramme sanguin et calcémie corrigée : normaux
 - NFS : Absence d'anémie, hyperleucocytose à 17,21 G/L.

3) Urgences (suite) :

- Syndrome inflammatoire : CRP : 22,3 mg/l.
 - Rhabdomyolyse : CPK : 4382 UI/L, LDH : 399 UI/L, ASAT à 119 UI/L >ALAT à 71 UI/L.
 - Dosage des toxiques sanguins, urinaires et alcoolémie : normaux.
- Echographie abdominale :
 - Reins de taille normal,
 - Absence de dilatation des cavités pyélo-calicielles.

Hypothèses diagnostiques :

- Insuffisance rénale aiguë: néphrite interstitielle médicamenteuse,
- Ulcération buccale : néoplasie, étiologie infectieuse, maladie systémiques, MICI ?
- Sensibilité abdominale : néoplasie, MICI ?
- Rhabdomyolyse : arrestation corsée???

4) Evolution :

- Biologie du 21/12/2009 :
 - Persistance d'un syndrome inflammatoire modéré,
 - Régression de l'insuffisance rénale : clairance MDRD à 100 ml/min.
- Clinique :
 - Absence de nouvel épisode de vomissement constaté depuis le début de son hospitalisation,
 - Régression des céphalées et des douleurs abdominales sous paracétamol.
- Visite du 21/12/2009 :
 - Constataction d'hémispasmes faciaux gauche, intermittents, associés à un déficit moteur partiel du membre supérieur gauche.
 - EEG : crise d'épilepsie partielle fronto-centrale gauche.
 - Régression de la crise après 1 mg de clonazépam IV.

5) Scanner cérébral :

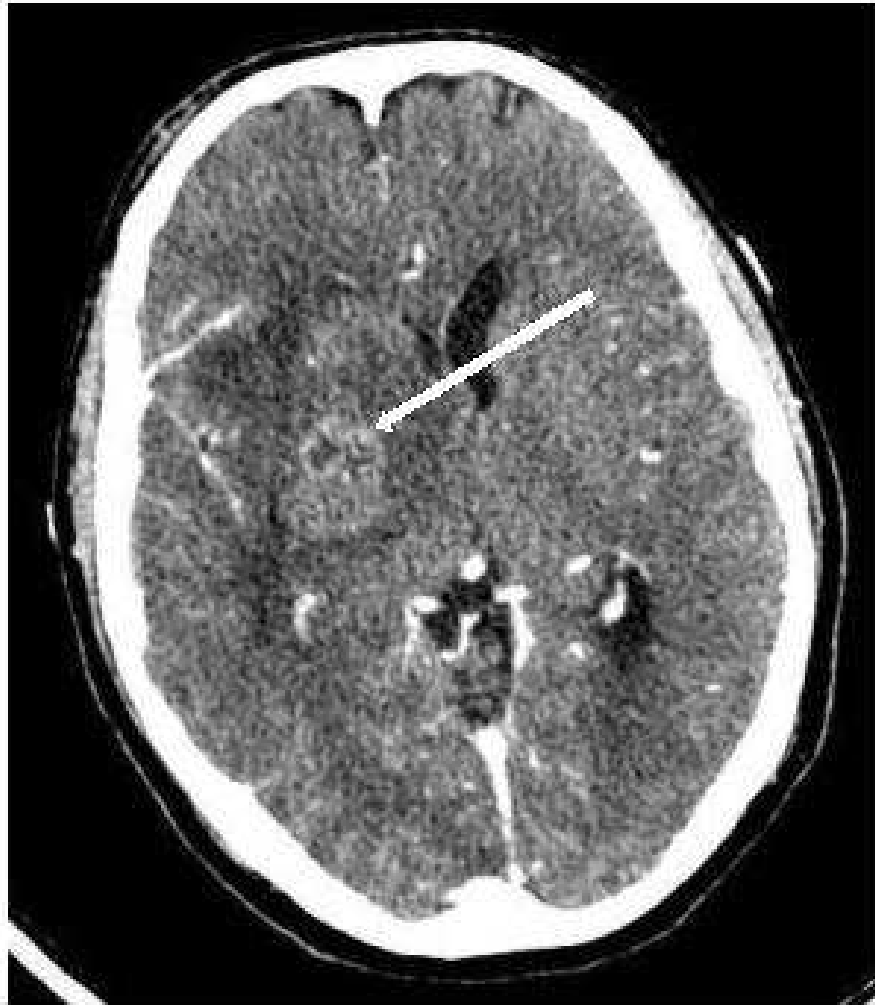


Figure 1 : coupe axiale sans injection de produit de contraste

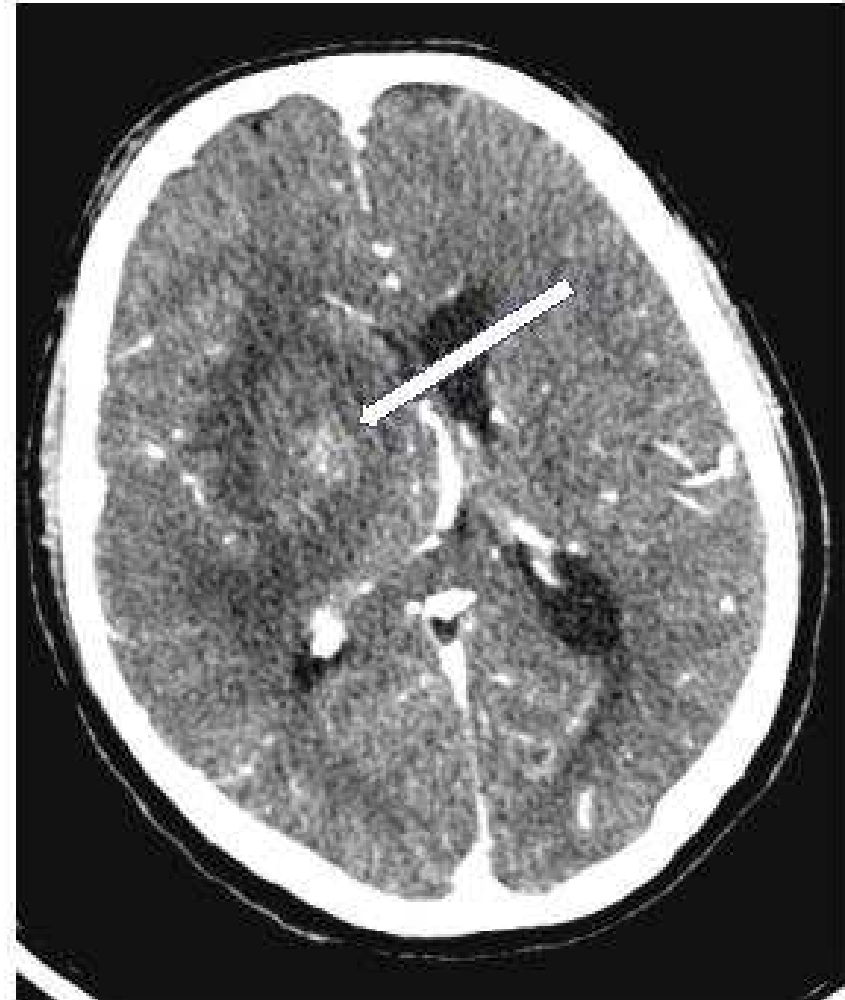

Figure 2 : coupe axiale avec injection de produit de contraste

6) Conclusion :

- Céphalée et vomissement : **Hypertension intra crânienne?**
- Lésion du bord latérale de la langue, rhabdomyolyse, hyperleucocytose : **crise comitiale ?**



Scanner cérébral en urgence

Qu'est ce qui nous a induit en erreur ?

- **La présentation du patient** : et non, ce n'est pas parce qu'on a des cheveux longs, une présentation incurrique et qu'on parle une langue étrangère qu'on prend des substances illicites.....
- **Insuffisance rénale sévère**
Un train peu en cacher un autre.....

Merci de votre attention...
Et bonne route.....

