

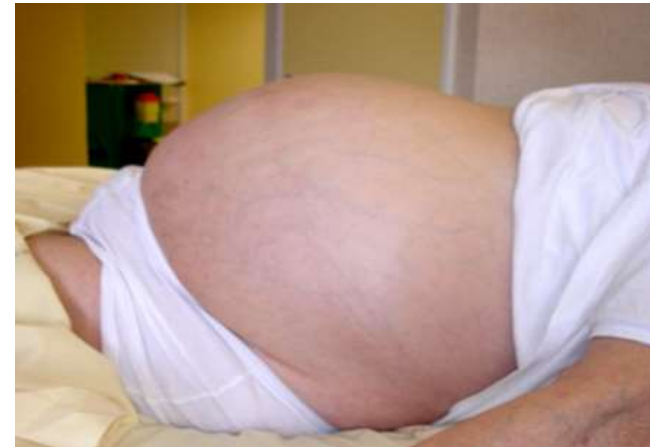# UNE HISTOIRE BIEN FICELEE...

26 Novembre 2015  
Réunion de la SMPFC

BRIOT Charline

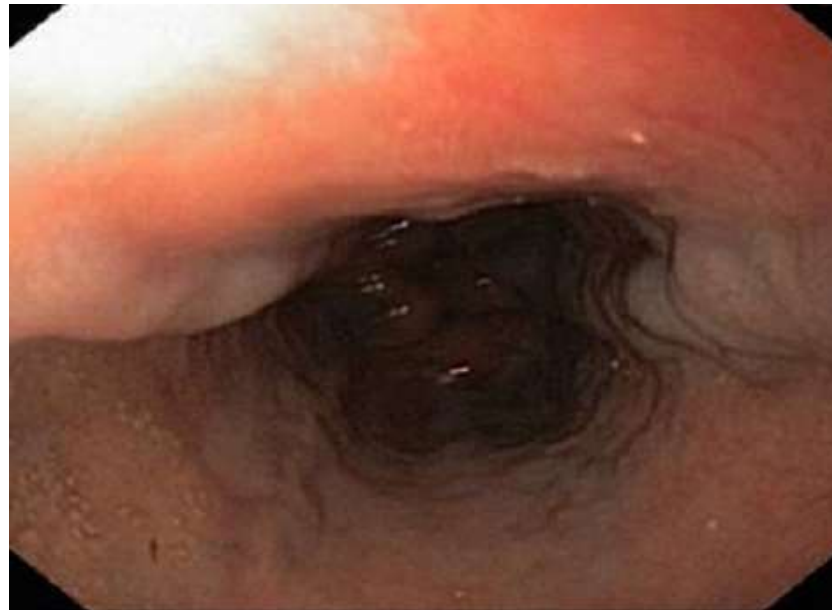
# Motif d'hospitalisation

- Patiente de 52 ans
- Premier épisode **d'hémorragie digestive**
- Constantes: TA = 90/65 FC = 100 bpm
- Cliniquement:
  - Ascite / Circulation veineuse collatérale / OMI
  - Ictère cutanéomuqueux
  - Reste de l'examen normal ( pas d'adénopathie)



# Endoscopie

- Endoscopie digestive haute:  
Varices œsophagiennes de grade II



# Antécédents

- Pas d'alcool
- Pas de facteur de risque de contamination virale
- Pas de syndrome métabolique
- Pas de surcharge ferrique
  
- Carcinome mammaire canalaire infiltrant depuis 6 ans  
Métastases métachrones hépatiques, osseuses et pulmonaires  
Mastectomie/ Radiochimiothérapie/ Tamoxifène/ Chimiothérapie

# Biologie

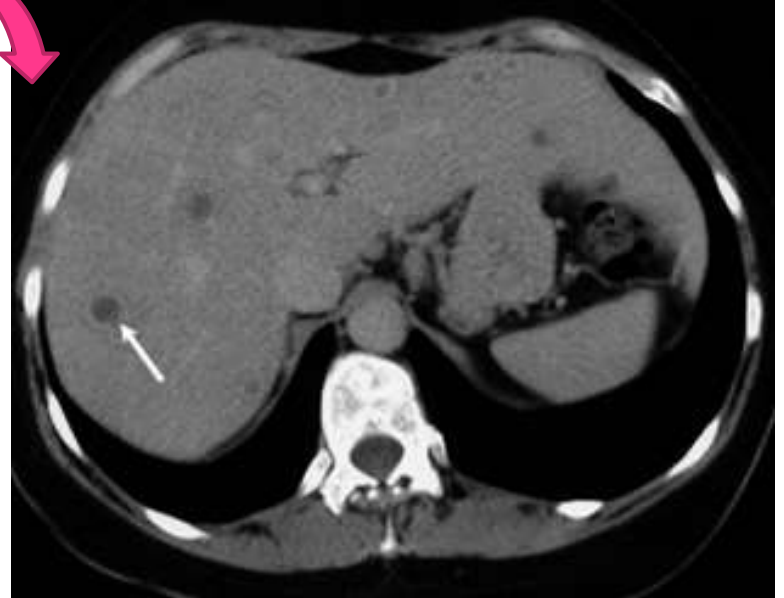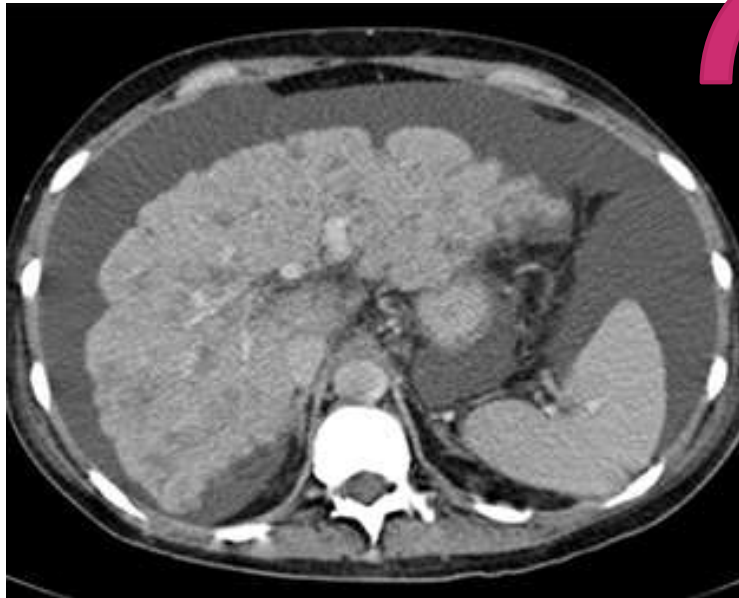
## Bilan d'entrée

Hémoglobine	10 g/dL
ASAT	3,5 N
ALAT	3 N
GGT	15 N
PAL	N
Bilirubine totale	50 $\mu$ mol/L
F V	80 %
Protides / Ascite	9 g/L
Sérologies B et C	Négatives

# Imagerie (1)

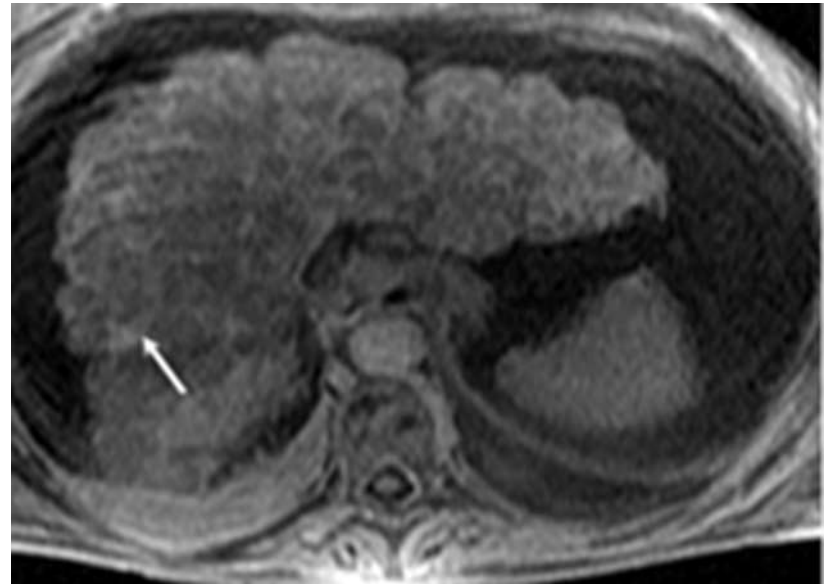
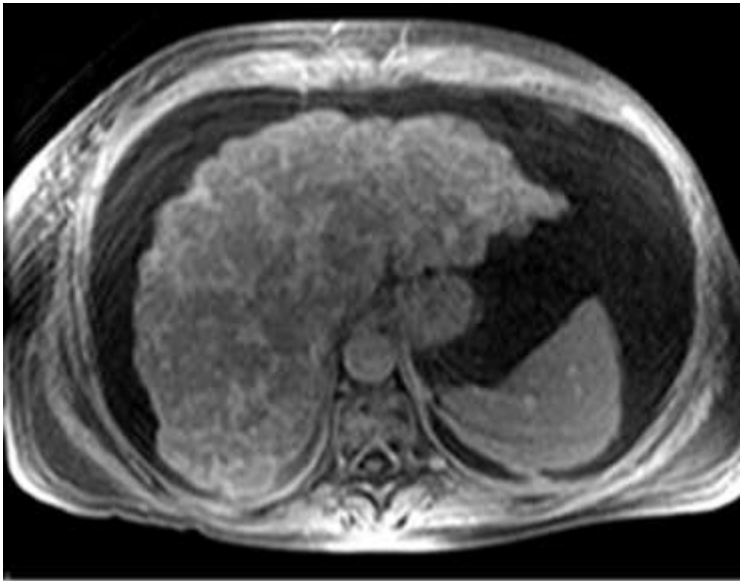
- Echographie
- Scanner Abdomino pelvien : diagnostic de cirrhose

*18 mois auparavant*



# Imagerie (2)

- IRM hépatique



**Aspect de « Foie ficelé »**

# HEPAR LOBATUM CARCINOMATOSUM

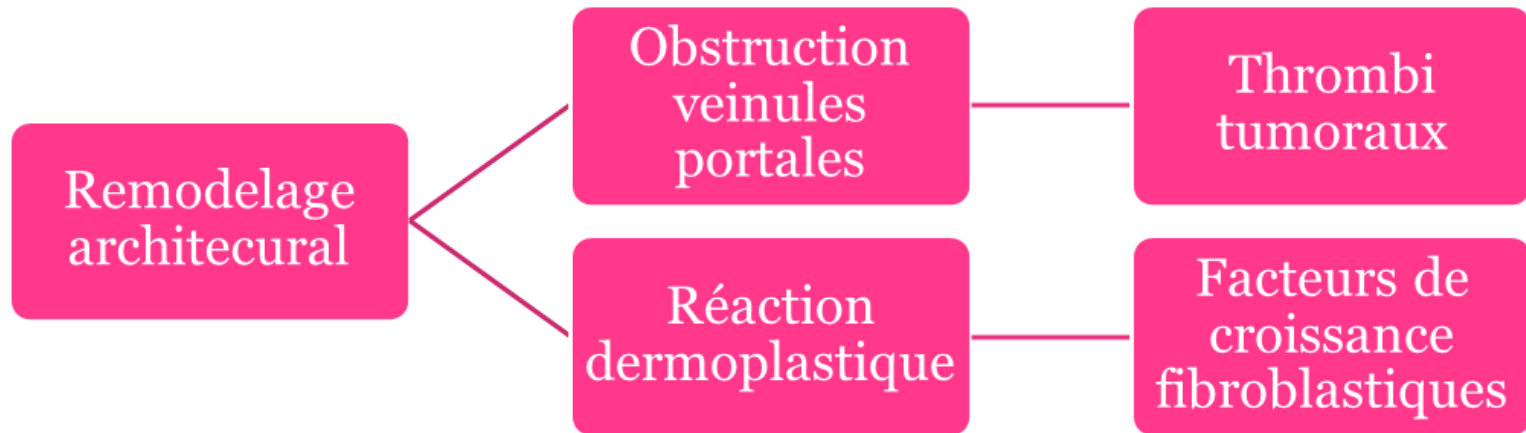
Dysmorphie hépatique  
majeure d'installation brutale

HTP

Contexte de cancer  
métastatique (sein+++)



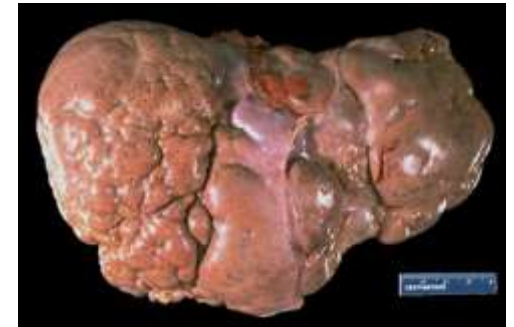# HEPAR LOBATUM CARCINOMATOSUM



# HEPAR LOBATUM CARCINOMATOSUM

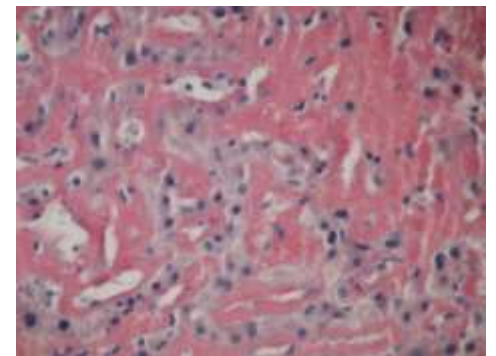
- **Aspect macroscopique**

- Surface irrégulière
- Profondes rétractions capsulaires → lobules



- **Aspect microscopique**

- Veinules portales obstruées par des thrombi tumoraux
- Noyées au sein de larges cicatrices fibreuses



# HEPAR LOBATUM CARCINOMATOSUM

Auteur	Année	Age	Tumeur primitive	Signes cliniques	Survie après diagnostic
Busni NA	1924	37	Sein	Non précisés	Post mortem
Qizilbash A	1987	50	Sein	Ictère Ascite	Quelques jours
Qizilbash A	1987	46	Sein	Douleur HCD	Non précisé
Qizilbash A	1987	70	Sein	Aucun	Non précisé
Honma K	1987	48	Sein	Ictère Astérixis	14 jours
Chin NW	1987	63	Estomac	Aucun	Non précisé
Uhlmann F	1996	57	Sein	Insuffisance hépatique	Non précisé
Gravel DH	1996	42	Sein	Aucun	Non précisé
Gravel DH	1996	58	Sein	Ictère Ascite RVO	1 mois
Nakajima L	2005	68	Sein	Encéphalopathie Angiomes stellaires	1 mois

# HEPAR LOBATUM CARCINOMATOSUM

- **Prévalence**

Série radiologique rétrospective cancer du sein métastatique au foie

Aspect de pseudo cirrhose: 17%

- **Diagnostics différentiels**

- Carcinose péritonéale
- Cirrhose
- Hyperplasie nodulaire régénérative

# POINTS CLES

Dysmorphie hépatique  
majeure d'installation brutale

HTP

Contexte de cancer  
métastatique (sein+++)