

# « Cassé, c' est gonflé »

PA. Dubreuil, B. Chatelain, M. Benassarou, E. Weber,  
C. Meyer

Service de Chirurgie maxillo-faciale CHU Besançon

Société de Médecine de Franche-Comté  
19 février 2015




## Cas clinique

Monsieur V. 21 ans

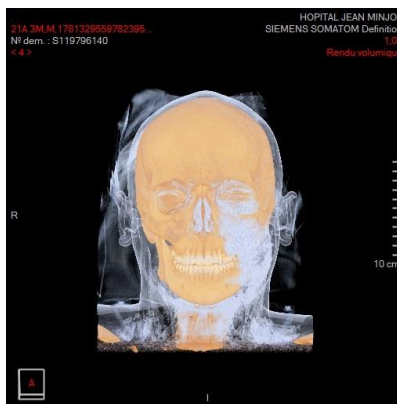
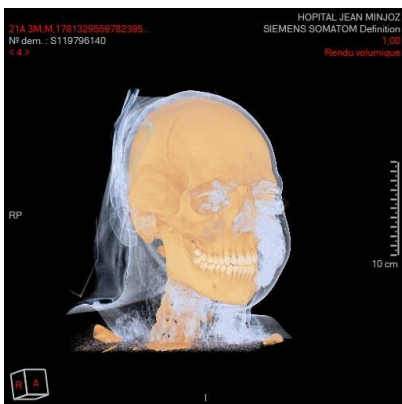Traumatisme facial le Samedi  
Cs aux urgences traumatologiques le  
lundi...  
parce qu'il est gonflé depuis  
qu'il s'est mouché.

Cliniquement, Emphysème sous-  
cutanée de la face et du thorax  
Et c'est tout...

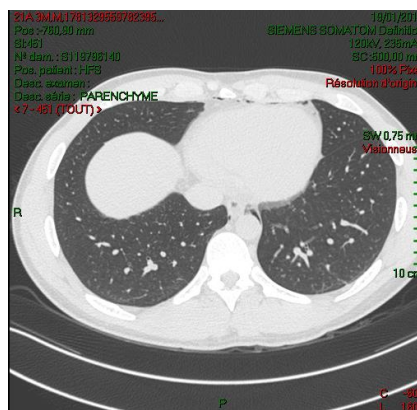
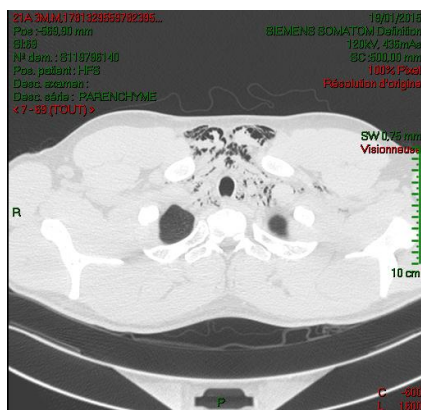


## Cas clinique

Radiologiquement,  
Emphysème sous-cutané s'étendant des tempes jusqu'à l'abdomen



## Cas clinique

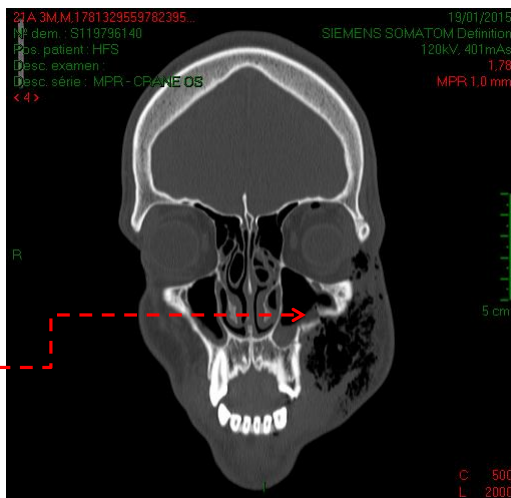


Et tout ça, à cause de...



## Cas clinique

Une toute petite  
fracture de la paroi  
antérieure du sinus  
maxillaire



## Cas clinique

Pour les fractures intéressant les sinus,  
(quels qu'ils soient)

**PAS DE MOUCHAGE**

