



Encore une douleur thoracique !

Dr A. SIGAUX

Centre 15, SAMU25

CHRU Jean Minjoz, Besançon

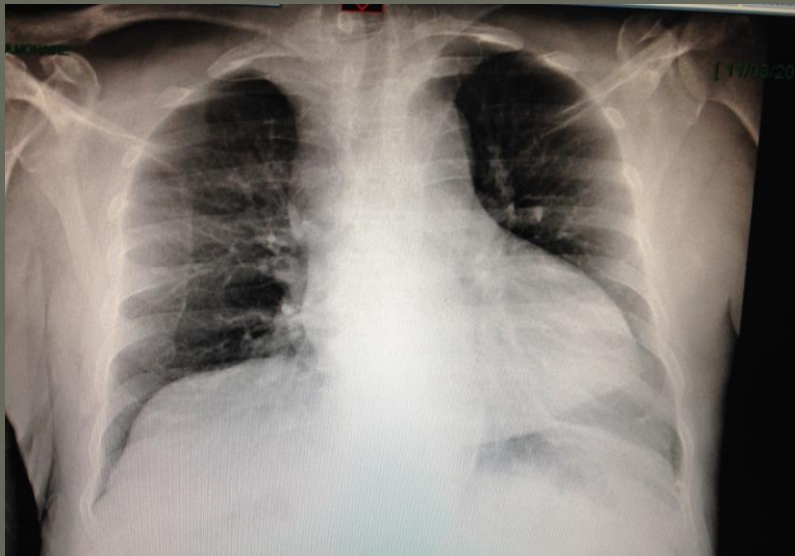
19 février 2015

Cas Clinique

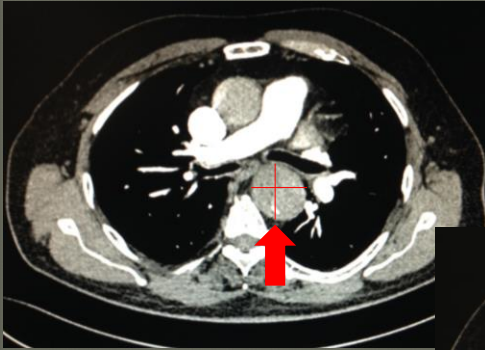
- Mr C. 54 ans consulte le 11/12/2014 pour douleur basithoracique G évoluant depuis 1h. Patient revenant du bois « c'est musculaire Dr », « j'ai fait un faux mouvement ».
- ATCD : appendicectomie
- TTT : 0
- Clinique : TA 15/8 sym, pouls 70bpm, sat 99%aa.
Douleur basithoracique G à type de point avec irradiation dorsale initiale (pas d'irradiation à l'examen)

- ◉ Examen physique N
- ◉ EVA 2/10
- ◉ ECG : RSR 70bpm, pas de trouble de repolarisation ni conduction
- ◉ Bio : tropo neg, Ddimères 7700, reste RAS

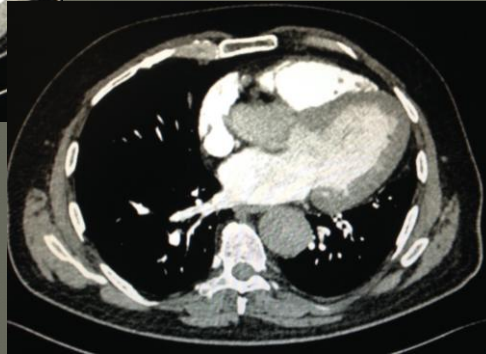
RP



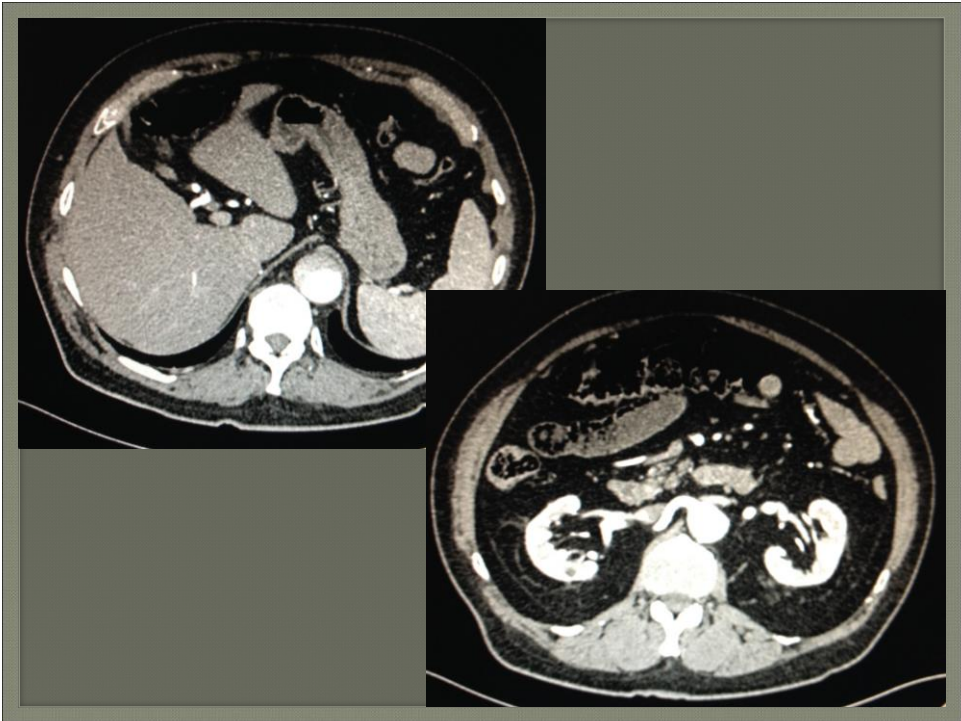
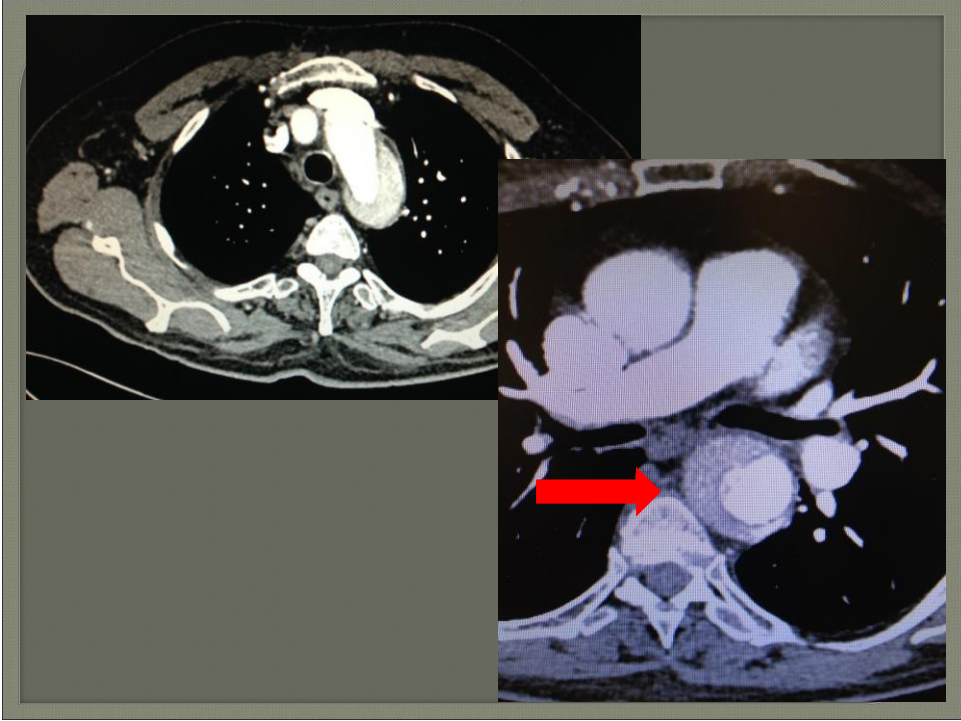
Angioscanner : recherche EP

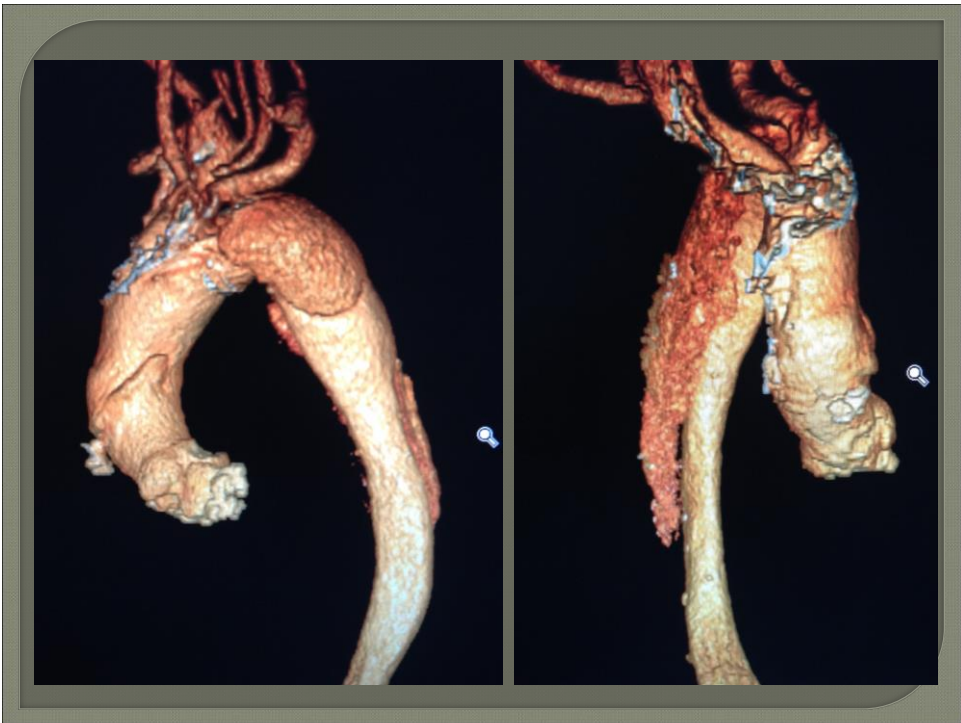
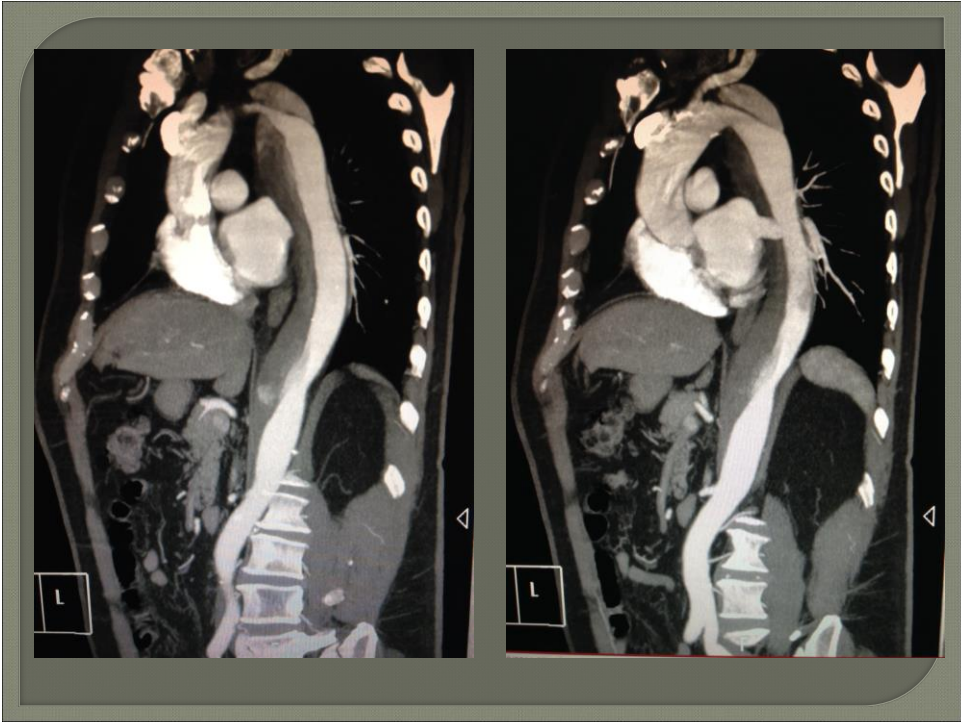


Résultat = pas d'EP, RAS par ailleurs...



- ... après relecture avec 2 personnes = dilatation de l'aorte descendante
- ... mais aorte non injectée...
- Rappel de l'interne de radio : bizarre non? Négociation...
- 2^e scanner injecté =





Conclusion

- Urgence chirurgicale si Stanford A +++
- Antalgie et antihypertenseurs systématiques
- Intérêt de lire l'ensemble de l'imagerie !