

Les Affres de la Bernina



Raphaëlle Guerre
Hôpital St-Jacques,
Besançon

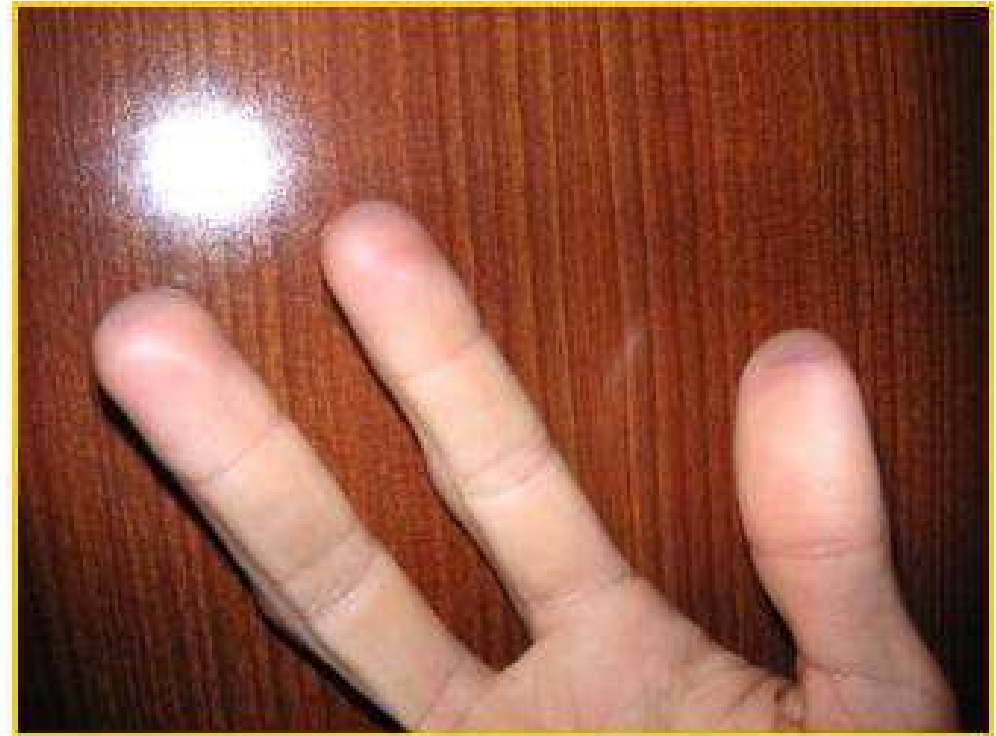

Mr T., 30 ans

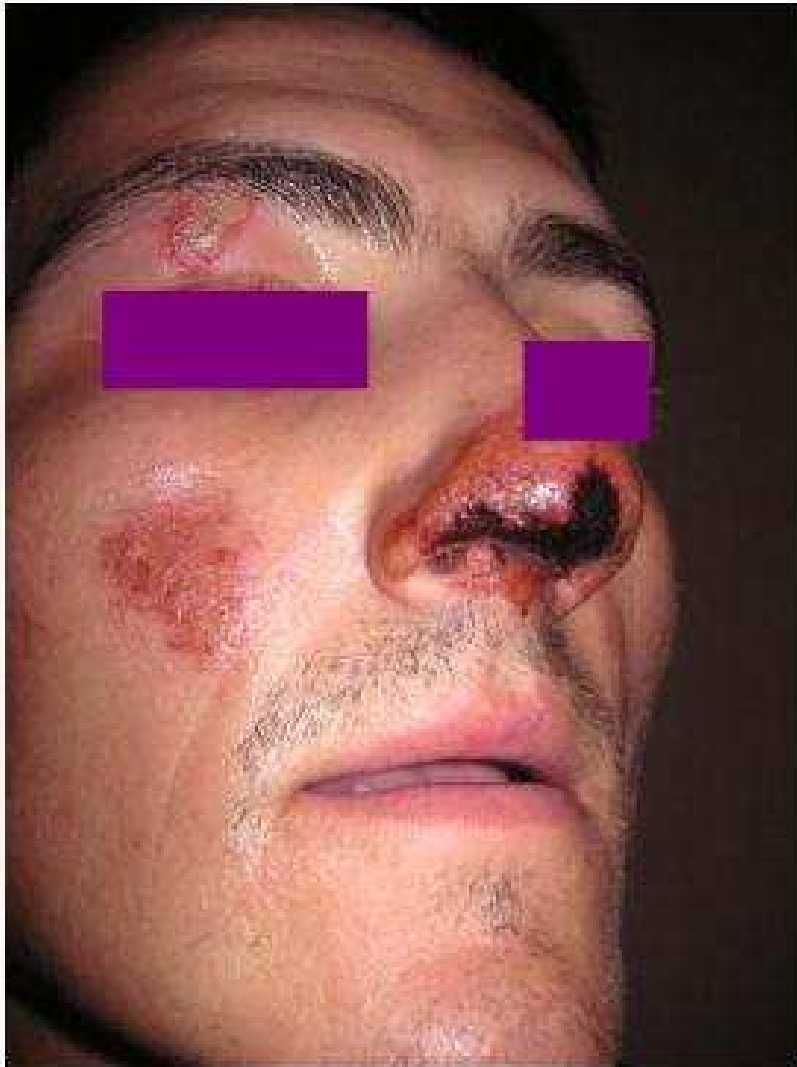- Pas d'antécédent
- Non fumeur
- Retour d'un week-end au ski...

Lésions de la main droite

- Atteinte de la pulpe des 3 premiers doigts de la main droite
- D'allure phlycténulaire



Lésion nasale



- Atteinte de la pointe du nez
- Nécrotique
- Dermabrasions des joues et de la paupière droite





La chute sur le glacier...

- 2 heures dans des conditions climatiques extrêmes
- Fort vent
- Température très basse
- 12 heures dans un refuge sans chauffage


Il s'agit d'une gelure de grade 2





Prise en charge initiale

- Évacuation sanitaire en hélicoptère
- Malheureusement pas de réchauffement précoce
- Rapatriement à Besançon...



Biologie standard

- Pas de syndrome inflammatoire
- Rhabdomyolyse
- Bilan de coagulation normal

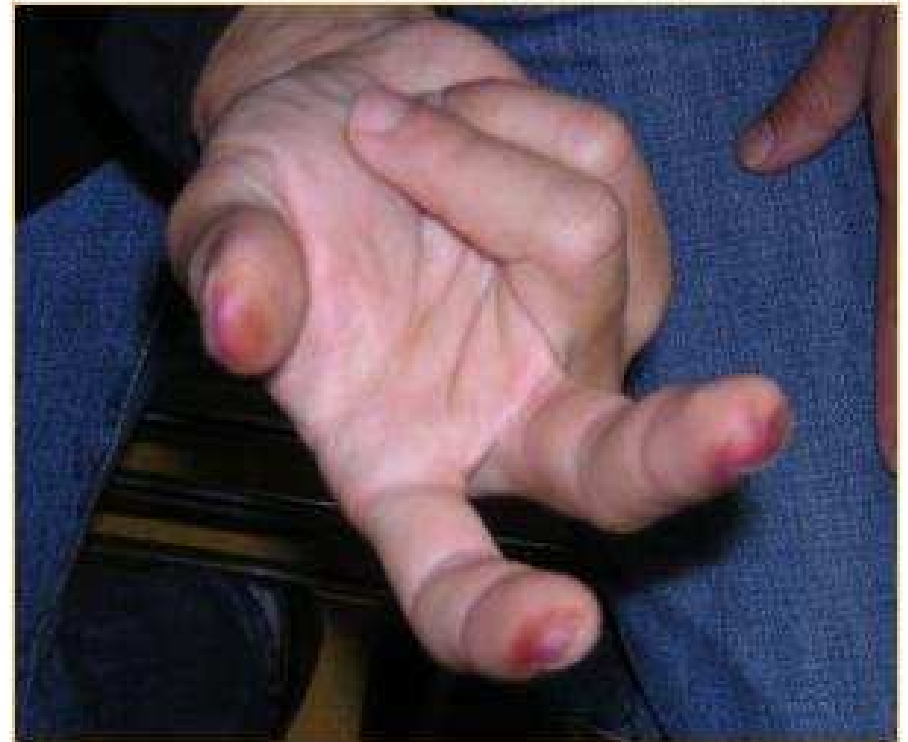

Auto-immunité

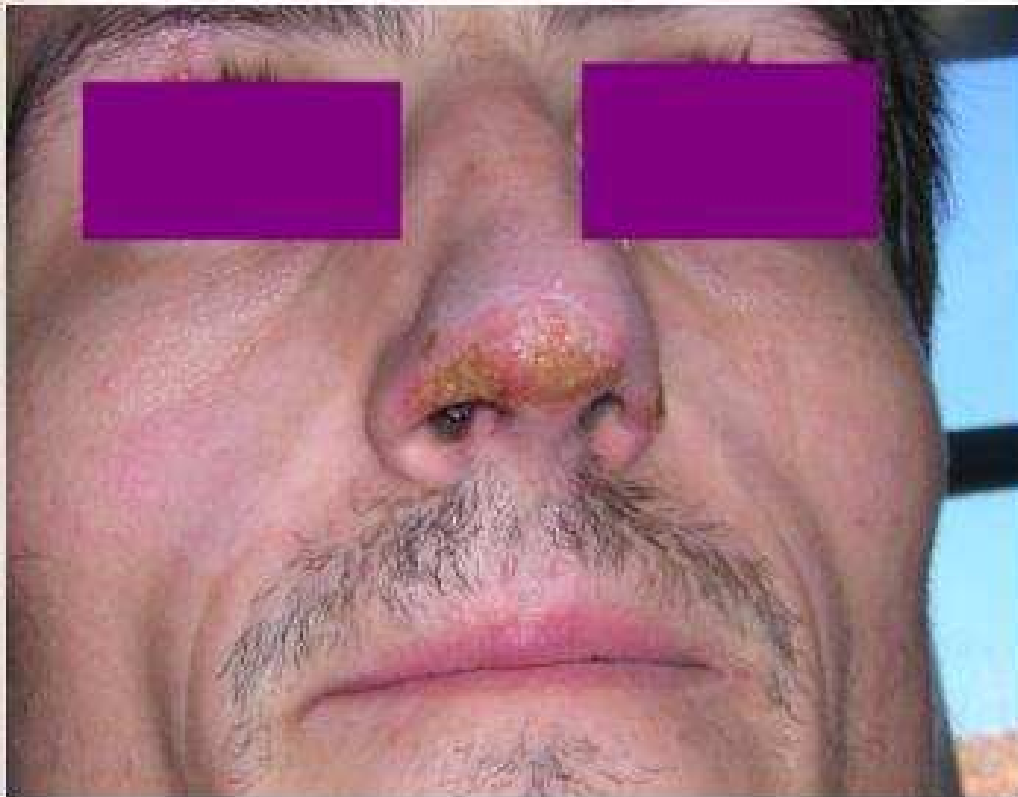- Anticorps anti-nucléaires négatifs
- Anticorps antiphospholipides négatifs
- Pas de cryoglobuline

La scintigraphie au technétium 99m

- Hyperfixation de la pointe de la scapula
- Hyperfixation intense des 3 premiers doigts de la main droite




Traitement



- Réchauffement
- Vasodilatateurs
- Anti-aggrégants
- Antiseptique
- antibiothérapie

Les gelures aujourd'hui





Facteurs de risque

- Militaires¹: 1,8 pour 1000 en Finlande!
- Activité outdoor
- La précarité (SDF, absence de chauffage...)

1. Lehmuskallio and al. Frostbite of the face and ears: epidemiological study of risk factors in finnish conscripts. BMJ.1995; 311: 1661-3.



Facteurs favorisants

- ATCD de gelures
- L'altitude
- Pathologies sous-jacentes
- Mauvaise adaptation à l'environnement



Classification²

- Classique
- Stade 1 et 2 : superficiel
- Stade 3 et 4 : profonde
- De Chamonix
- Grade 1: pas de lésions après réchauffement
- Grade 2: lésion de la phalange distale
- Grade 3: lésion des phalanges moyennes et proximale
- Grade 4: lésion du carpe



Examens

- Scintigraphie au ^{99m}Tc
- Élimination d'une cryoglobuline ou d'une pathologie thrombotique



Indication d'un traitement chirurgical

- Sepsis
- Aspect scintigraphique
- Nécrosectomie
- Amputation
- Débridement
- Chirurgie réparatrice secondaire



Traitement médical²

- Réchauffement précoce à 38°
- Antiseptique
- Antibiotiques si plaie
- Vasodilatateurs
- Anti-aggrégants plaquettaires
- Héparine uniquement à la phase précoce

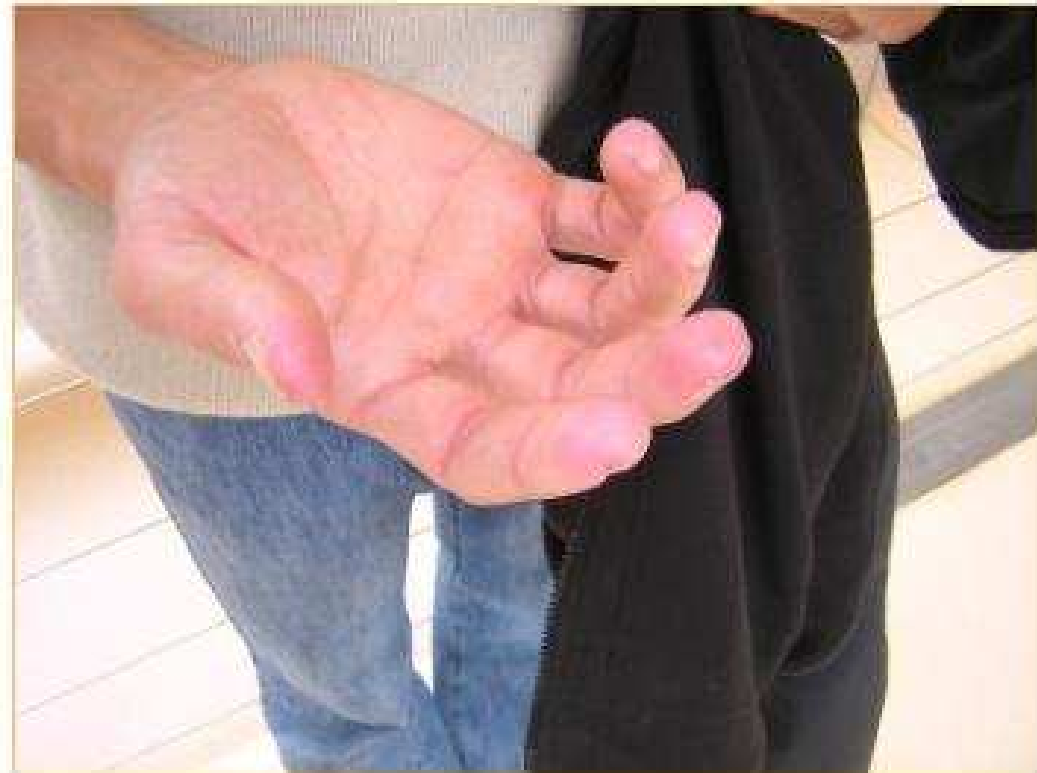

Prévention secondaire

- Pas d'exposition au froid pendant un an
- Équipement adapté¹
- Préparation physique¹

Les séquelles

- Hyperhidrose, hypo/hyperesthésie au froid
- Ostéo-arthrite
- Douleurs chroniques
- calcifications





Fin du diaporama...

