



Un infarctus peut en cacher un autre...

R. Chopard, S. Janin, P. Luporsi, K. Mrabet, N. Meneveau



Service de Cardiologie
CHU J. Minjoz
Besançon

Un infarctus peut en cacher un autre...

✓ Cas clinique:

- Femme de 41 ans
- FRCV: Tabagisme actif, surcharge pondérale
- Antécédents:
 - 10 Episodes de TVP (MI et MS)
 - 3 fausses couches
 - Bilan de thrombophilie: mutation isolée hétérozygote du gène de la MTHFR

Un infarctus peut en cacher un autre...

✓ Cas clinique:

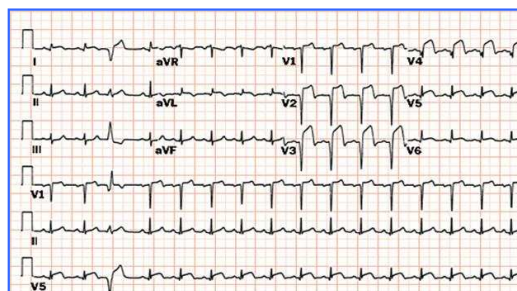
- Femme de 41 ans
- FRCV: Tabagisme actif, surcharge pondérale
- Antécédents:
 - 10 Episodes de TVP (MI et MS)
 - 3 fausse couches
 - Bilan de thrombophilie: mutation isolée hétérozygote du gène de la MTHFR
- Histoire de la maladie:
 - Arrêt des AVK pour convenance personnelle le 14/03/2011
 - Douleur thoracique rétrosternale le 16/03/2011 avec prise en charge par le SMUR 25
 - ECG initiale

3

Un infarctus peut en cacher un autre...

✓ Cas clinique:

- Histoire de la maladie:
 - Arrêt des AVK pour convenance personnelle le 14/03/2011
 - Douleur thoracique rétrosternale le 16/03/2011 avec prise en charge par le SMUR 25
 - ECG initiale



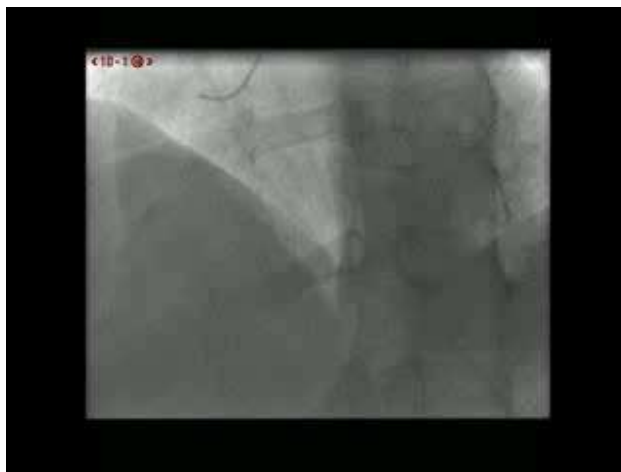SCA ST+ en cours de constitution

4

Un infarctus peut en cacher un autre...

✓ Cas clinique:

- Coronarographie en urgence

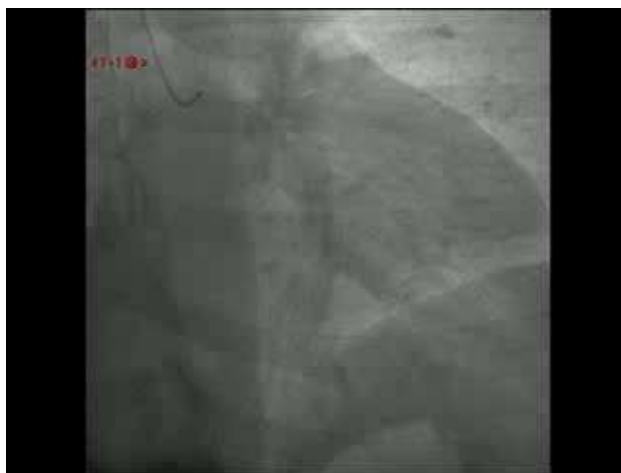

5

Un infarctus peut en cacher un autre...

✓ Cas clinique:

- Coronarographie en urgence



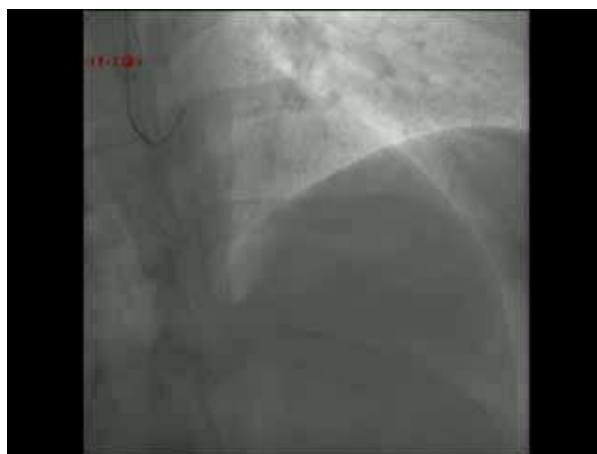
6

Un infarctus peut en cacher un autre...

✓ Cas clinique:

- Coronarographie en urgence

Occlusion
thrombotique IVA 2



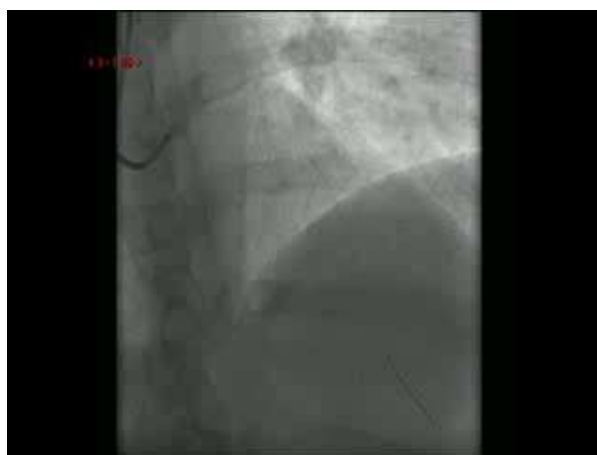7

Un infarctus peut en cacher un autre...

✓ Cas clinique:

- Coronarographie en urgence

Occlusion
thrombotique IVA 2



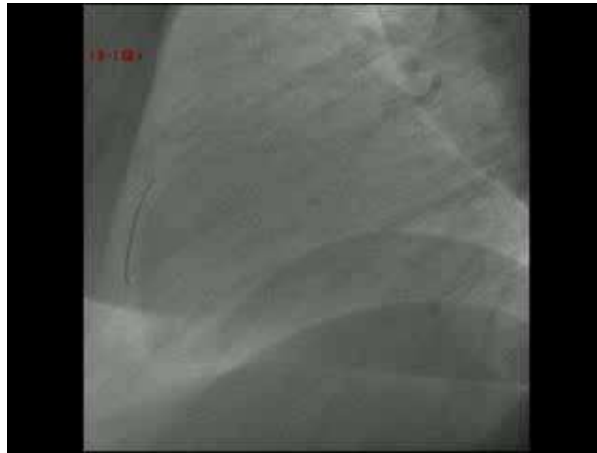8

Un infarctus peut en cacher un autre...

✓ Cas clinique:

- Coronarographie en urgence

Occlusion
thrombotique IVA 2



9

Un infarctus peut en cacher un autre...

✓ Cas clinique:

- Suites simples
- Sortie pour le domicile à J+7
- Ordonnance:
 - Kardegic: 75mg/j
 - Plavix: 75g/j
 - Previscan: INR 2-3
 - Corversyl: 10mg/j
 - Tahor: 80mg/j
 - Spiriva: 1/j

10

Un infarctus peut en cacher un autre...

✓ Cas clinique:

- 1 heure près sa sortie du Service de Cardiologie B
- Reprise de l'intoxication tabagique
- Devant le Don du Souffle



11

Un infarctus peut en cacher un autre...

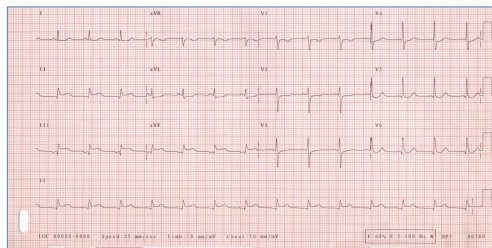
✓ Cas clinique:

- 1 heure près sa sortie du Service de Cardiologie B
- Reprise de l'intoxication tabagique
- Devant le Don du Souffle



- Récidive douleur thoracique suspecte d'angor
- Hospitalisation aux SI de Cardiologie en urgence

• ECG:

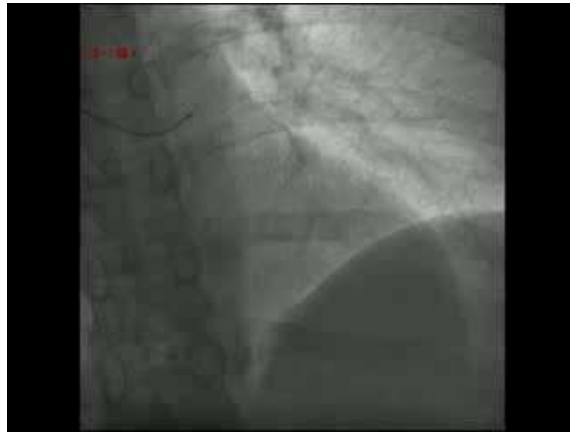


12

Un infarctus peut en cacher un autre...

✓ Cas clinique:

- Coronarographie en urgence

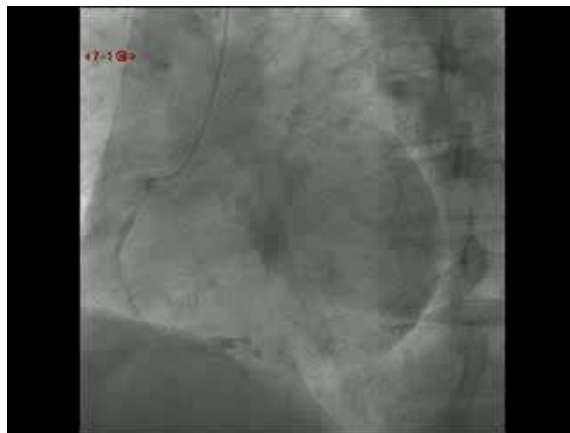

13

Un infarctus peut en cacher un autre...

✓ Cas clinique:

- Coronarographie en urgence

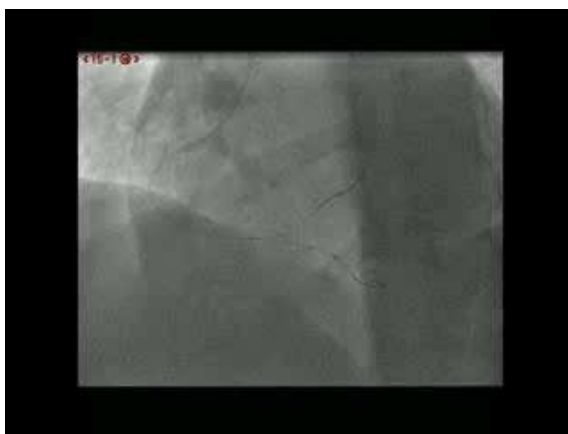


14

Un infarctus peut en cacher un autre...

✓ Cas clinique:

- Coronarographie en urgence

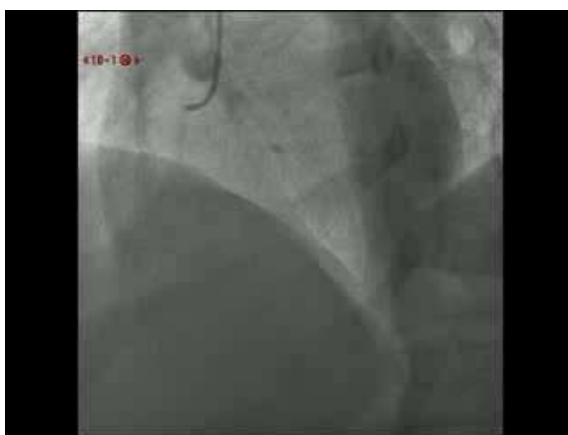

15

Un infarctus peut en cacher un autre...

✓ Cas clinique:

- Coronarographie en urgence



16

Un infarctus peut en cacher un autre...

✓ Cas clinique:

- Récidive d'un infarctus du myocarde touchant un autre territoire
- Sous Kardégic, Plavix et Préviscan (INR: 2.75)
- Nouveau bilan de thrombophilie et auto-immun
- Suites simples. Sortie à J+9 sous:
 - Kardégic: 75mg/j
 - Efiend: 75mg/j
 - Lovenox: 0.8ml x 2/j

17

Un infarctus peut en cacher un autre...

✓ Etiologies:

- Tabagisme actif
- Surcharge pondérale
- Hyperhomocystéinémie lié à une mutation du gène de la MTHFR
 - Altération de l'endothélium vasculaire, prolifération de cellules musculaires lisses de la média, effet pro-agrégant plaquettaire via la voie du thrombane A2, effet pro-coagulant via la protéine C
 - Relation avec un surrisque d'IDM mal connue. 1 étude retrouve une association avec à RR de 1.05 alors que l'autre ne retrouve pas de surrisque (kluijmans et al. Am J Hum Genet 1996, Anderson et al. J am Coll Cardio 1997).
 - Pas de description d'IDM récurrents dans un contexte de mutation du gène de la MTHFR
 - Deux case report rapportés avec déficit en AT III et en protéine S (Peovska et Al. Cardiology Journal 2008, Ogasawara et al. Circ J 2003)
- Maladie de système ??

18

Un infarctus peut en cacher un autre...

Merci