

LA GANGRÈNE DE FOURNIER UNE COMPLICATION RARE DE L'ADK RECTAL :

CAS CLINIQUE

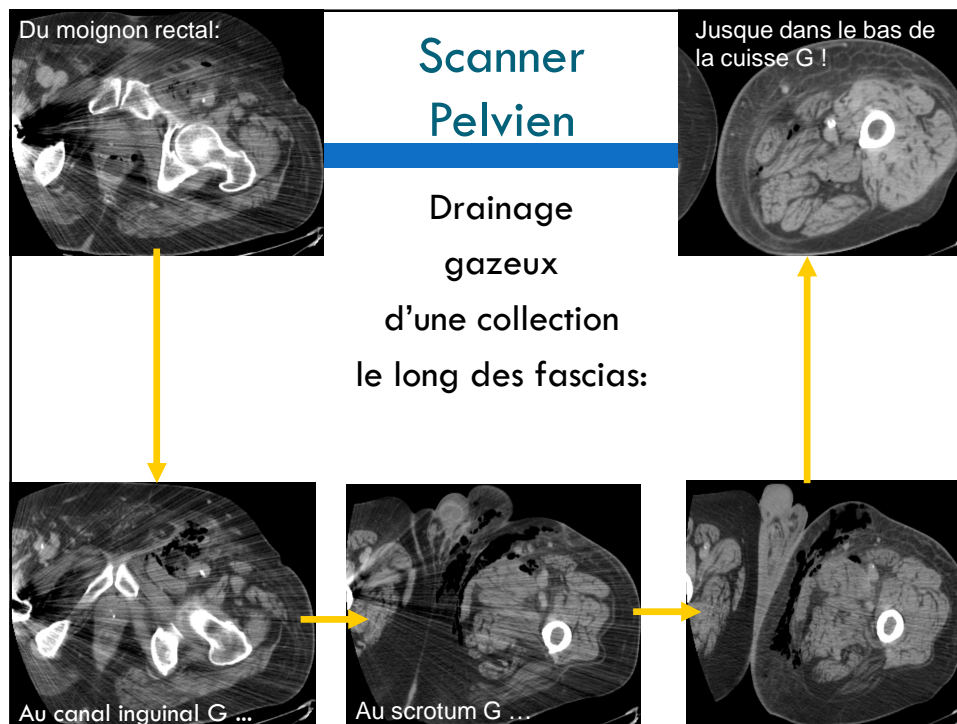
Anne-Laure Pointet, Interne CHU Besançon

Cas Clinique :

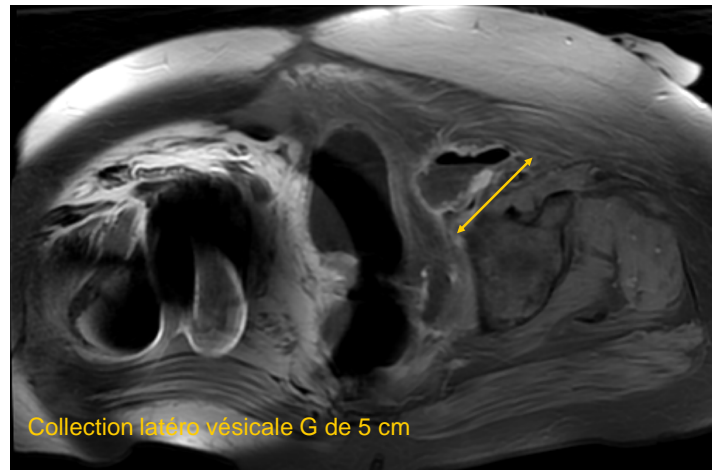
- M. L., 65 ans
- ATCD: HTA, obésité, cholestérol, PTH Dt, prothèse aorto-fémorale
- Août 09: diagnostic de **Cancer rectal**
- Sept 09: **RTCT** 45Gy/ Xeloda bien toléré
- Nov 09: **Exérèse R0** type Hartmann
- Janv 10: **CT adjuvante** FOLFOX : 2 cures puis arrêt (intolérance)

Cas Clinique :

- Février 2010, 3 mois après la chirurgie:
- Sd infectieux brutal
- Testicule G **inflammatoire**,
- **Nécrose** cutanée scrotale,
- **Crépitations** de la racine de cuisse G



IRM Pelvienne :



Cas Clinique :

- → Orchi-épididymectomie G,
- Lavage du moignon rectal,
- Incisions cutanées iliaques G

- Prélèvements bactério: **E Coli, SAMR**

- ATB : Tienam + Gentamycine IV

Au total:

- Tableau de fascite nécrosante **inguino scrotale**
- Point de départ : **abcès du moignon rectal** sur probable désunion de sutures
- → diffusion sous péritonéale
- De **drainage antérieur** (canal inguinal, scrotum et espaces intermusculaires de cuisse) sans bilatéralisation

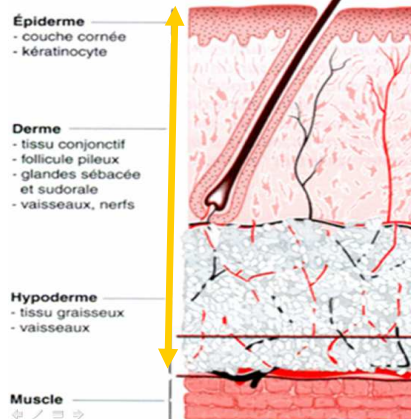
Ce cas est **original** sur plusieurs points:

- Survenue à distance de la chirurgie (>3m)
- Drainage infectieux dans la cuisse G **sans séquelles**
- Survie et rétablissement rapide malgré un retard au diagnostic et une chirurgie non codifiée
- Seul cas retrouvé dans la littérature de **GF sur moignon rectal**

Quelques rappels:

Définitions:

- **GANGRENE DE FOURNIER :**
- (ou fascite nécrosante périnéale)
- Dermo-hypodermite
 - aigüe,
 - nécrosante,
 - bactérienne,
 - périnéale



Quelques rappels:

Porte d'entrée



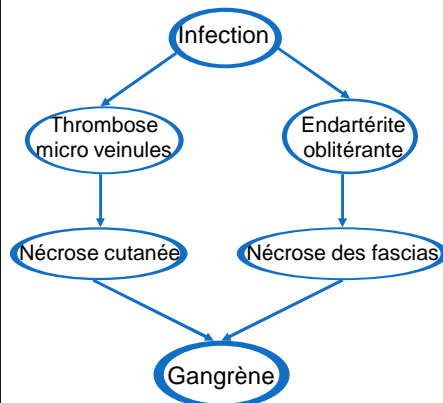
- Ano-Rectale 40%
- Uro-Génitale 30%
- Cutanée 20%
- Non identifié 10%

Infection poly microbienne +++

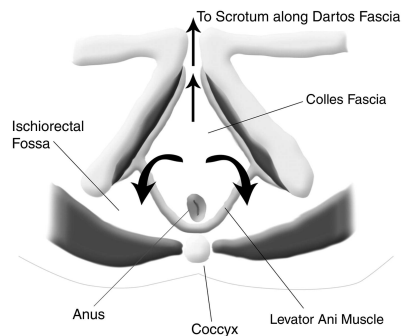
- 4 germes associés en moyenne
- BGN++ (E Coli...)
- Anaérobies++
- Staphylocoque Aureus et Streptocoque A (+ rares)

Quelques rappels:

Mécanismes:

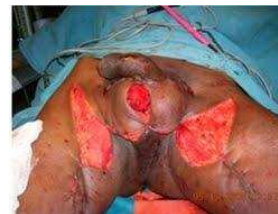

Propagation le long des fascias et extension cutanée secondaire



Pronostic et Traitement :

- **Pronostic** : sombre 25 à 75% de décès
- **Prise en charge admise** :
 - Tri ATB: Pénicilline G + Aminoglycoside + Métronidazole
 - Chirurgie de « débridement » et drainage
- **Pour certains**:
 - Anti coagulation
 - O2 hyperbare



Merci de votre attention!

□ Bibliographie :

- Dermatologie et IST, J-H Saurat, Masson
- Maladies infectieuses, C Perronne, Inter Med
- Manifestations dermatologiques des maladies infectieuses, D Bessis, Springer
- Articles Pubmed ...