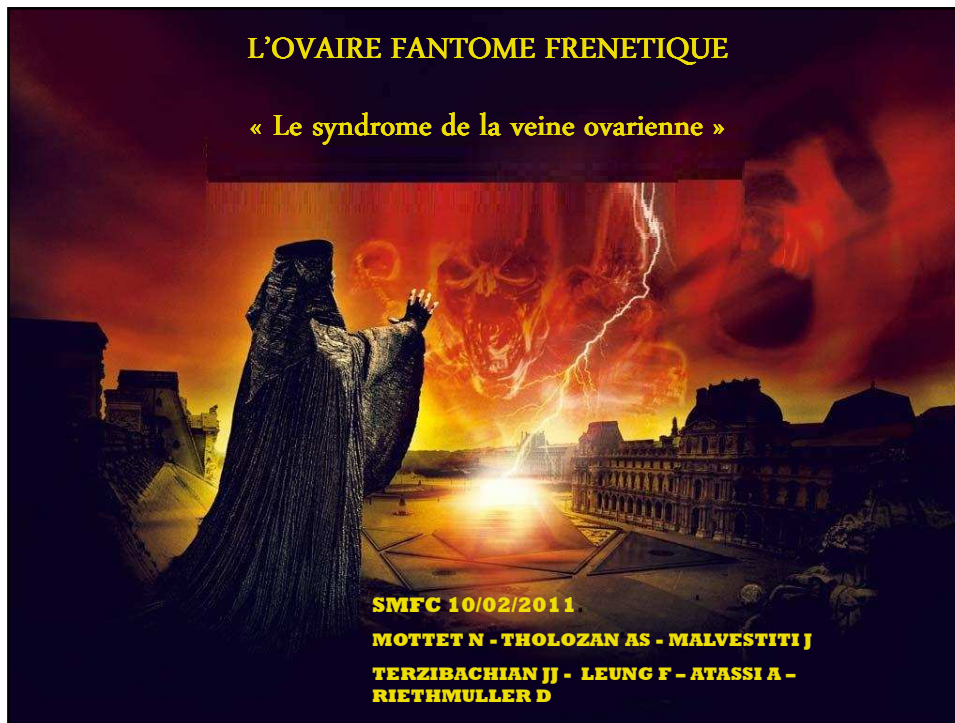



-Me L, 47 ans

-Douleur lombaire droite paroxystique, brutale, intense EVA = 8, résistante aux antalgiques simples, évoluant depuis 6h

-Depuis 2 ans, épisodes douloureux similaires

-ANTCDS :


- G2P2
- Ovariectomie droite en 2007 pour KO persistant sous coelioscopie

-CLINIQUEMENT :

- Apyrétique
- Abdomen souple
- Douleur ébranlement lombaire droit et contact lombaire droit, pas de SFU
- BU : hématurie isolée 3 +

-BIOLOGIE :

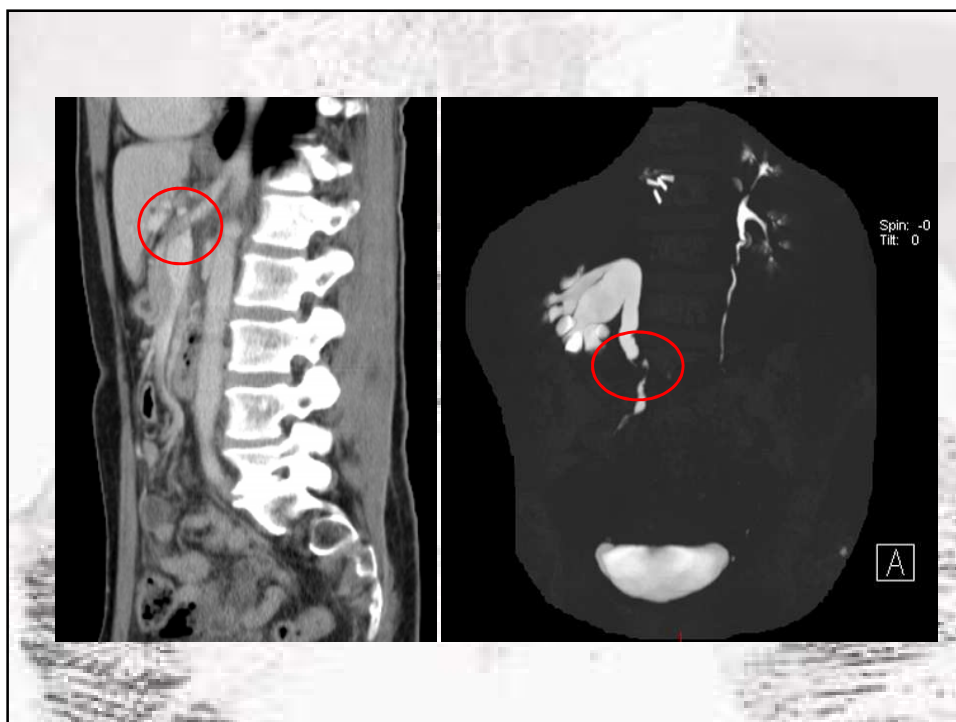
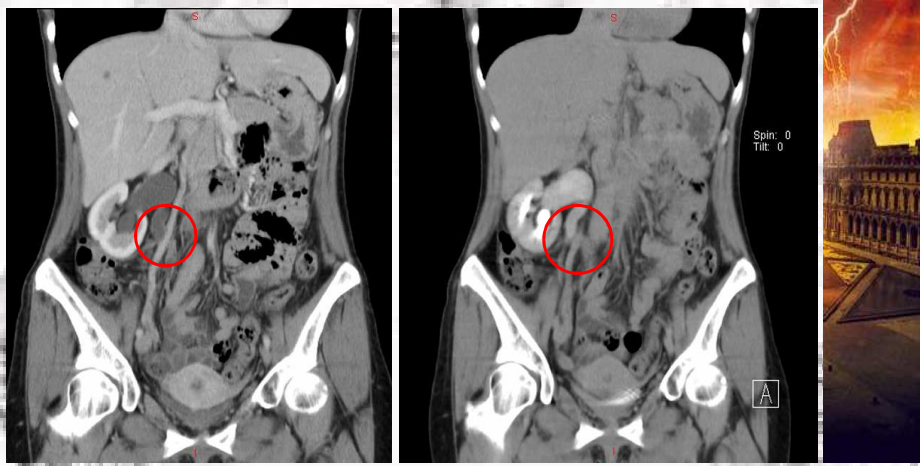
- Pas de syndrome inflammatoire, Fonction rénale normale, Ionogramme sanguin normal, Pas de cytolyse





-IMAGERIE

-Echographie rénale : DCPC droite mesurée à 30 mm, pas de lithiase, pas d'obstacle extrinsèque

- Uroscanner :





Edward G. Robinson · John Garfield · Ida Lupino

Le Vaisseau Fantôme

(The Sea Wolf)

un film de **Michael Curtiz**

scénario de Robert Rossen d'après le roman de Jack London
produit par Jack L. Warner et Hal B. Wallis

un film **AM CLASSIC**

Compression extrinsèque de l'uretère lombo-iliaque droit par la veine ovarienne, relique de l'ovaire droit retiré en 2007.

SYNDROME DE LA VEINE OVARIENNE

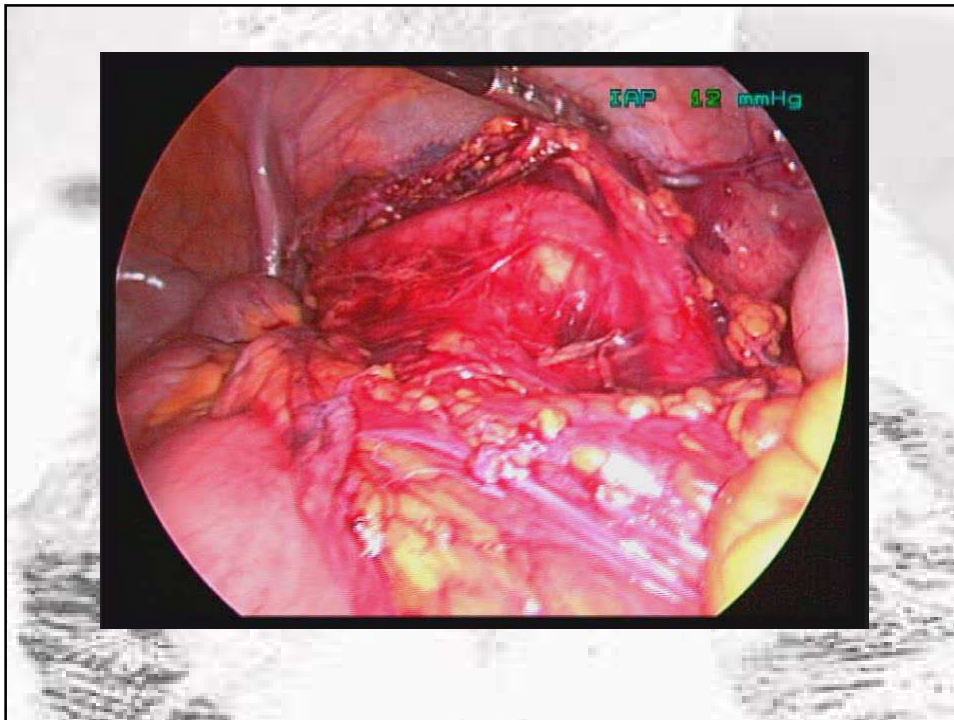
- TRAITEMENT CHIRURGICAL

- Après pose de sonde double J
- Coelioscopie avec abord intra-péritonéal. Mise en évidence d'une pince vasculaire entre uretère droit et veine ovarienne droite.

- URETEROLYSE DROITE

- Libération du **PEDICULE GENITAL DROIT**. Ligature section à son origine et envoi en anatomopathologie (pas de thrombose, pas de processus inflammatoire)



SYNDROME DE LA VEINE OVARIENNE

Revue de la littérature
« Ovarian vein syndrom » Pub med
1er cas rapporté par CLARK en 1964
280 cas publiés

A / DEFINITION :

- Compression extrinsèque de l'uretère lombo-iliaque par une veine ovarienne dilatée.
- Le plus souvent lié à un trajet aberrant de la veine ovarienne se jetant dans la veine rénale droite (uretère se retrouve dans une pince vasculaire : VO en avant et artère iliaque commune en arrière)
- Diagnostic d'élimination après avoir éliminé toutes autres causes obstructives
- Reste controversé car absence de signe clinique spécifique

B / EPIDEMIOLOGIE :

- Age moyen de survenu = 32 ans, chez des patientes multipares (rôle aggravant de la grossesse)
- A droite dans 95% des cas

CLINIQUE :

- Douleur lombaire droite à type de colique néphrétique, souvent pré menstruelle
- Parfois hématurie macroscopique et pyélonéphrites récidivantes

**C / IMAGERIE :**

Uroscanner, IIV : examen de référence

- Dilatation uretère lombaire au dessus de L5
- Aspect sinueux de l'uretère
- LACUNE EN GOUTTIERE = empreinte vasculaire

Phlébographie : surtout en cas d'embolisation

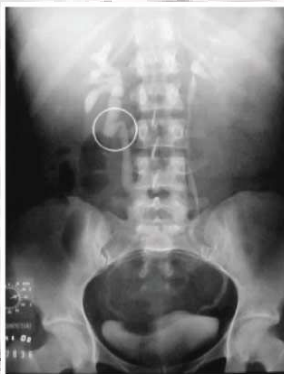

Figure 1 – Intravenous pyelogram showing dilation and tortuosity of the upper ureter (circle) and dilation of the right pyelocalyceal system.

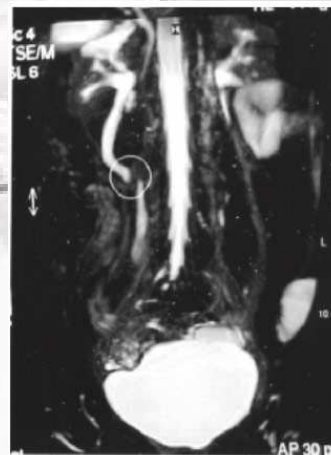


Figure 2 – Computed tomography showing dilatation with filling defect of the right upper ureter (circle), and dilation of the right pyelocalyceal system.

D / MODALITE DE TRAITEMENT

- Laparotomie extra péritonéale, incision Mc Burney
- Coelioscopie (abord extra ou intra péritonéal)

BUT : dissection de la veine ovarienne sur toute sa longueur et urétérolyse sur 10 cm . Sonde JJ laissée en place trois semaines

Pas de conséquences sur la fonction ovarienne et la fertilité

- Embolisation: succès dans 80 à 90% des cas mais récidives dans 40 %

CONCLUSION

- Entité clinique rare
- 1^{er} cas décrit en l'absence d'ovaire
- Savoir y penser devant des douleurs lombaires récidivantes, surtout chez la multipare
- Reste un diagnostic d'élimination
- Confirmé par l'uroscanner
- Le traitement est chirurgical