

Accidentologie inhabituelle et gravissime de l'enfant

C Guillermet, A.Langlais, J.Langlais,
E.Lecointre, L.Enoch, B. de Billy,
A Menget, G Thiriez
CHU BESANCON

Jeudi 10 février 2011

Société de Médecine de Franche-
Comté

Quelques chiffres

- Première cause de décès de 1 à 20 ans
- En 2006: 266 enfants de moins de 15 ans décédé d'un AcVc (178 garçons, 88 filles)
- AcVc représentent 10 % des journées d'hospitalisation et 20 % des handicaps à long terme
- AcVc sont 4,5 fois plus meurtriers que ceux de la circulation

Jeudi 10 février 2011

Société de Médecine de Franche-
Comté

-
- Réduction de la mortalité de 20-25 % depuis 10 ans, mais morbidité reste toujours aussi importante
 - France présente un taux de mortalité accidentelle des enfants supérieur à celui de la plupart des pays du nord de l'Europe
 - 1 décès sur 2 pourrait être évité
 - Pauvreté des études épidémiologiques en France
 - Nécessité de promouvoir des stratégies de prévention

Les nouveaux accidents

- Ecrans plats télévision
- Doigts coincés dans les tapis d'entraînement , vélos de loisir
- Accident liés aux engins de jardinage
- Nouveaux animaux de compagnie(zoonose et morsures)
- Jeux dangereux(foulard,tomate)

Quelques exemples...

Jeudi 10 février 2011

Société de Médecine de Franche-Comté

- **Mona, 7 mois 1/2**

Circule en trotteur pendant que la mère bricole avec un marteau debout sur une table en verre

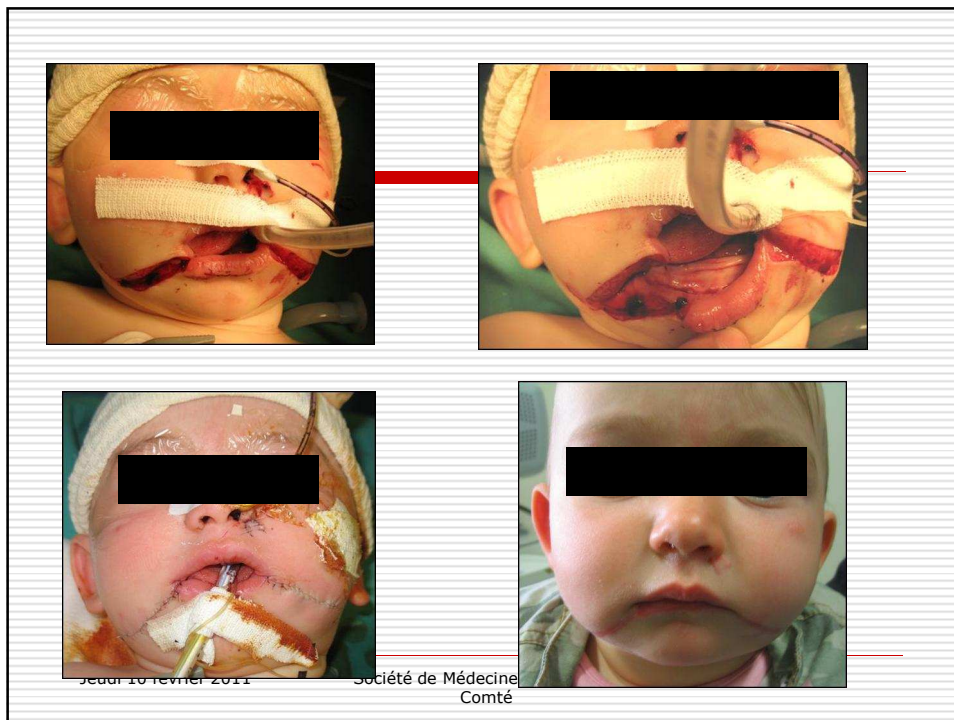
- Chute du marteau entraîne l'explosion de la table
- Traumatisme facial grave avec plaie transfixiante de la commissure dr., non transfixiante de la commissure g, plaie de la face ventrale de la langue et plaie paraphiltrale g.
• Plaies à proximité immédiat de la carotide

Evolution:

- TDM massif facial: pas de fracture, hémossinus des cellules ethmoïdales et des deux sinus maxillaires
- Suture sous AG par l'équipe maxillo-faciale
- Bonne évolution aussi bien sur le point fonctionnel que esthétique

Jeudi 10 février 2011

Société de Médecine de Franche-Comté



- Tony, 13 mois

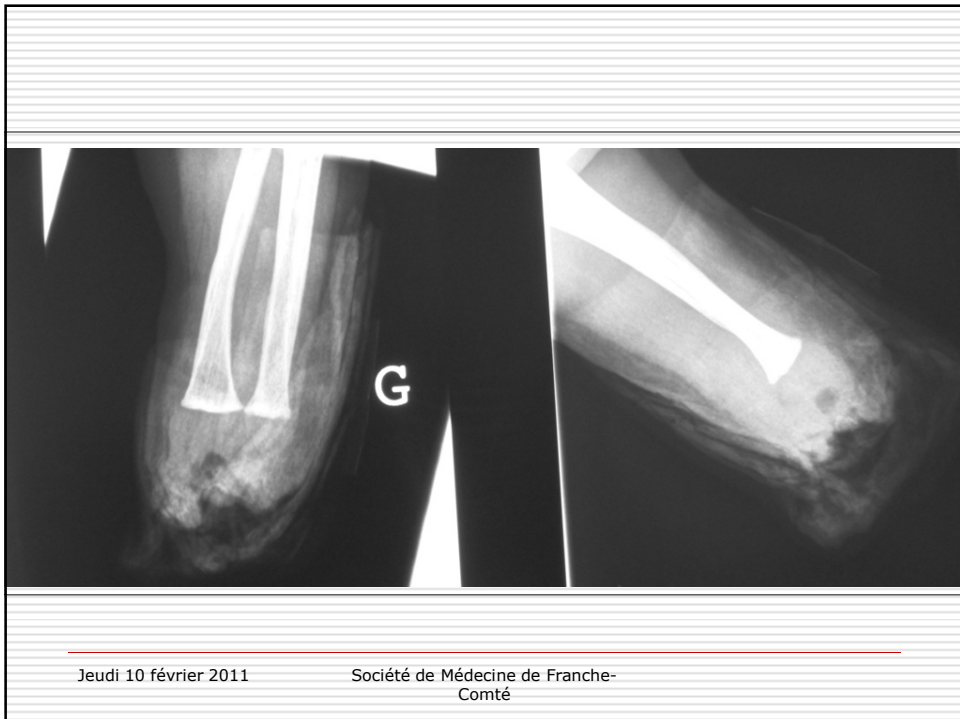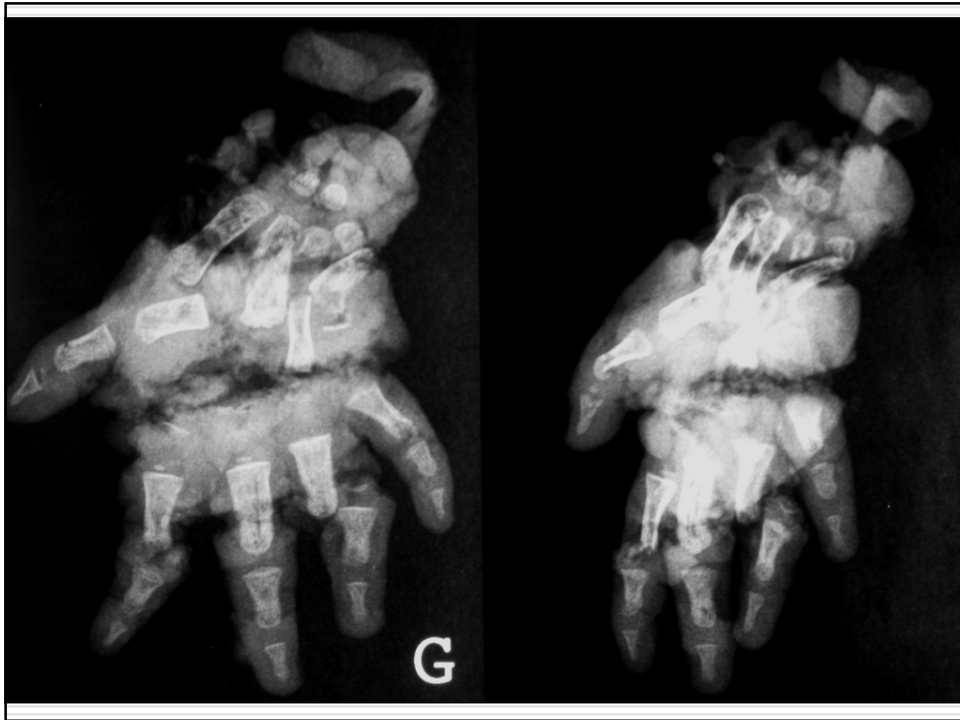- Pas d'atcd particulier

- HDM:

- Dans les bras de la mère qui utilise un hachoir professionnel de cuisine, bascule vers l'avant
- Amputation complète de la main gauche passant par l'épiphyse distale des deux os de l'avant-bras
- Main est récupéré dans le hachoir, mais broyée

- Evolution:

- J 0: réimplantation du pouce sur le moignon
- J 1: pouce réimplanté présente des signes de nécrose
 ↓ régularisation du moignon de l'avant-bras



- Ludo, 26 mois

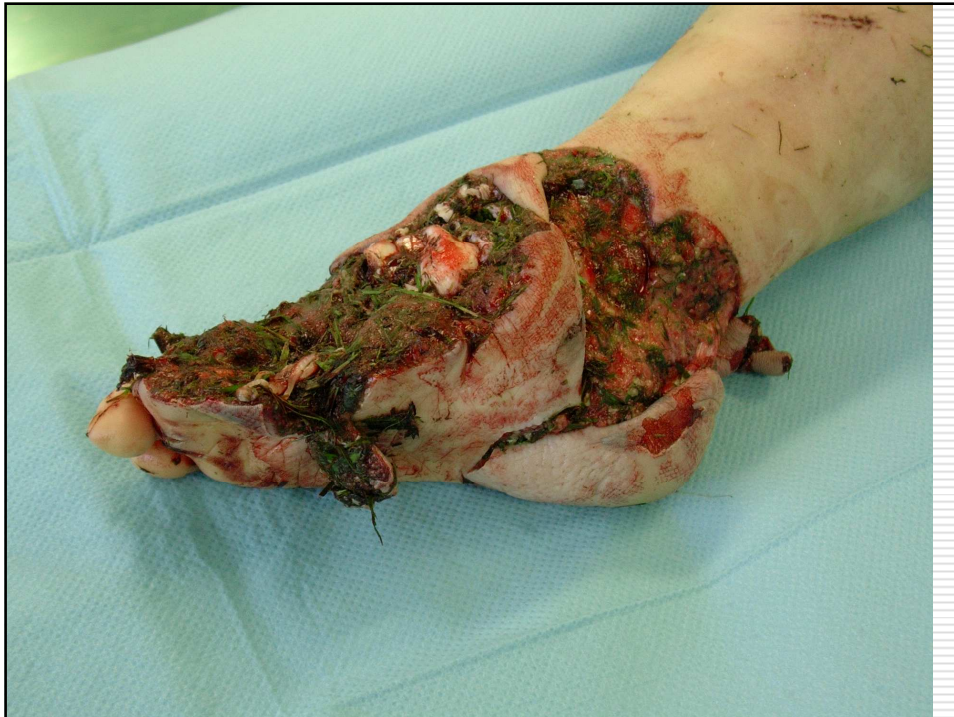- Sur les genoux du grand-père sur un tracteur tondeuse - chute
- amputation quasi totale de toute la partie interne du pied droit du 1er, 2ème et 3ème orteils avec dégantage complet du talon

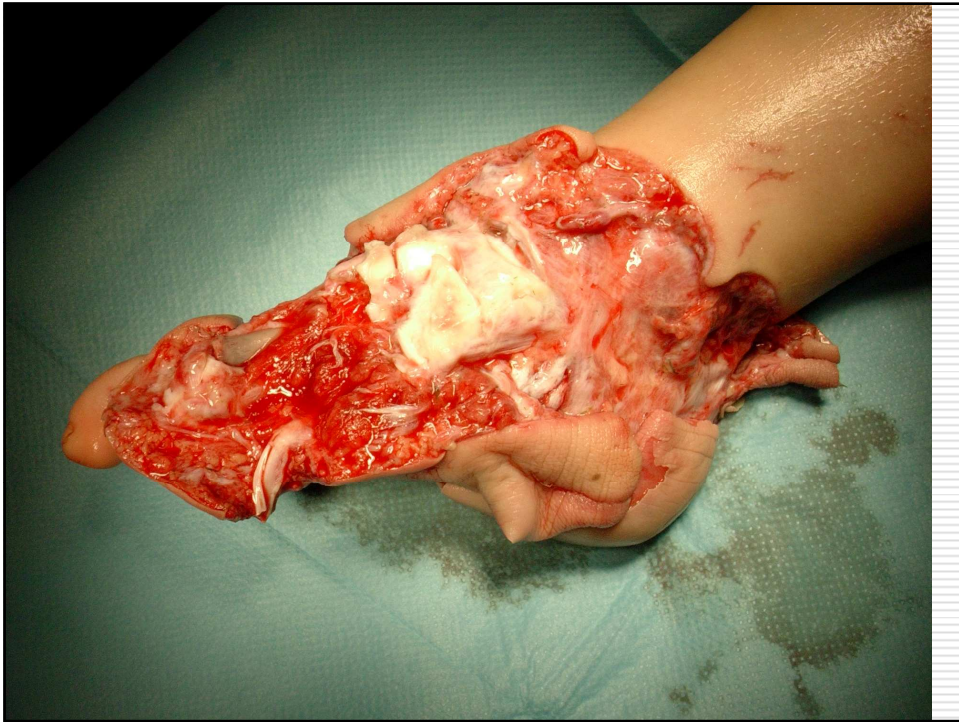
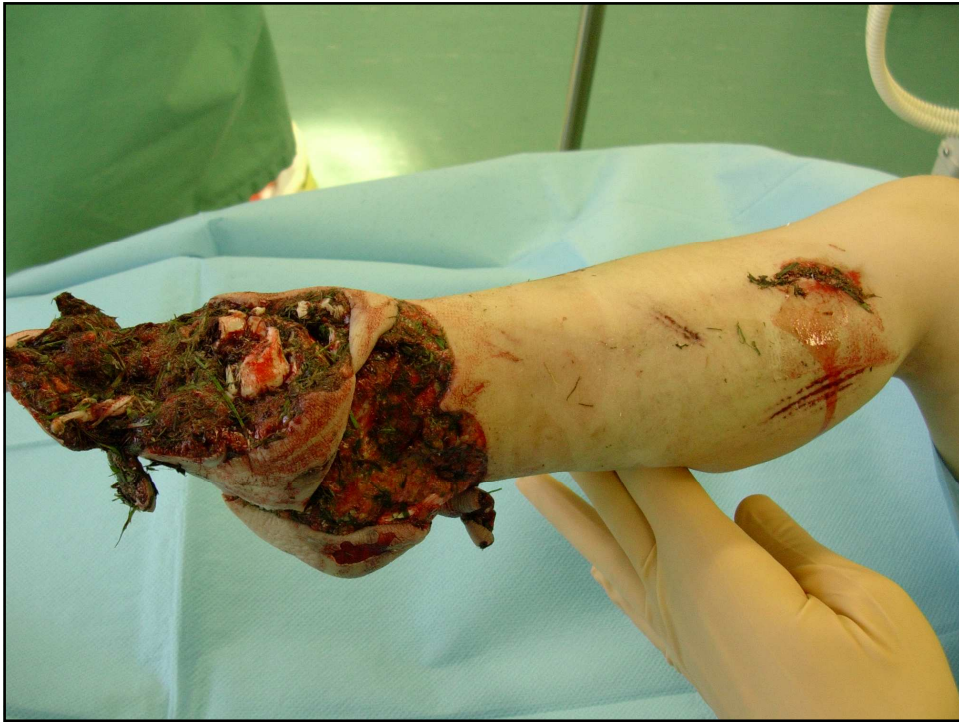- Evolution:

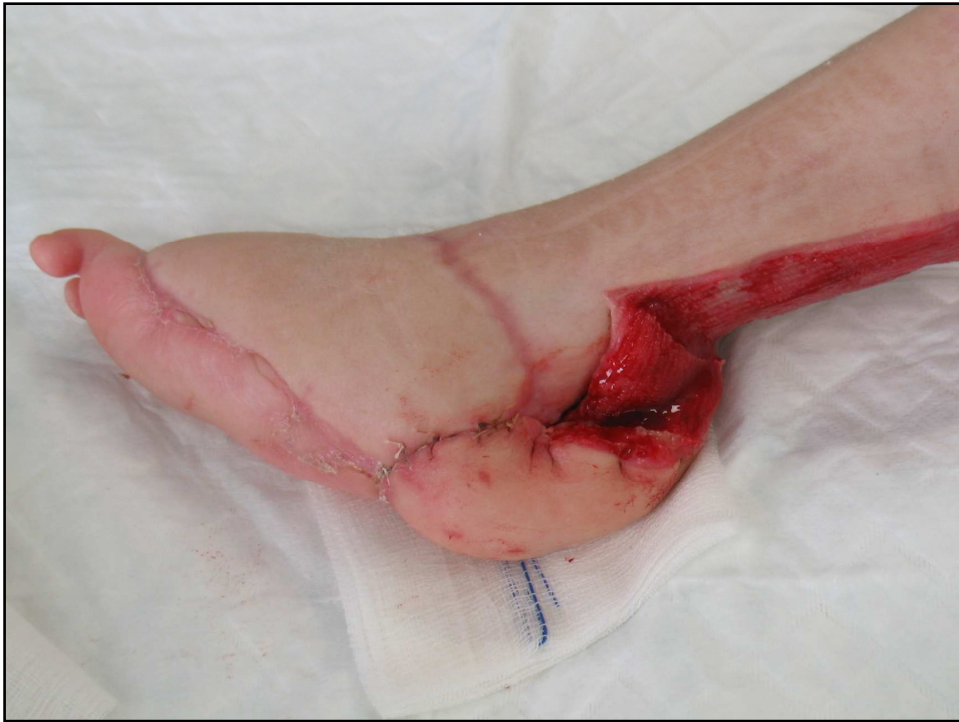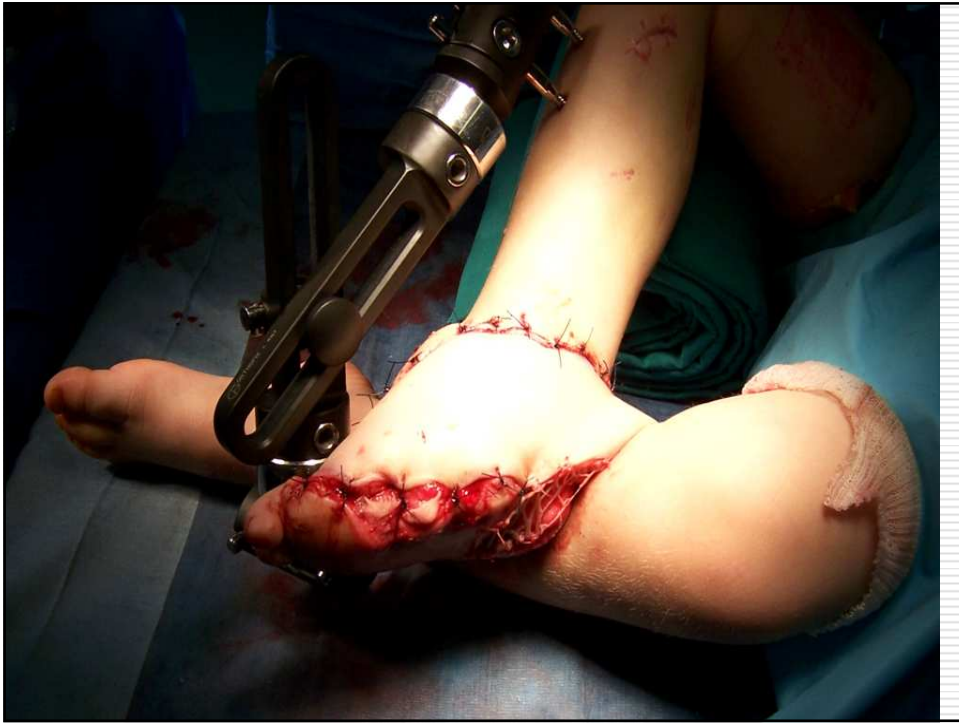- Prise en charge chirurgicale des plaies
- Crossleg
- Hospitalisations multiples
- Evolution: marche possible avec semelles orthopédiques

Jeudi 10 février 2011

Société de Médecine de Franche-Comté



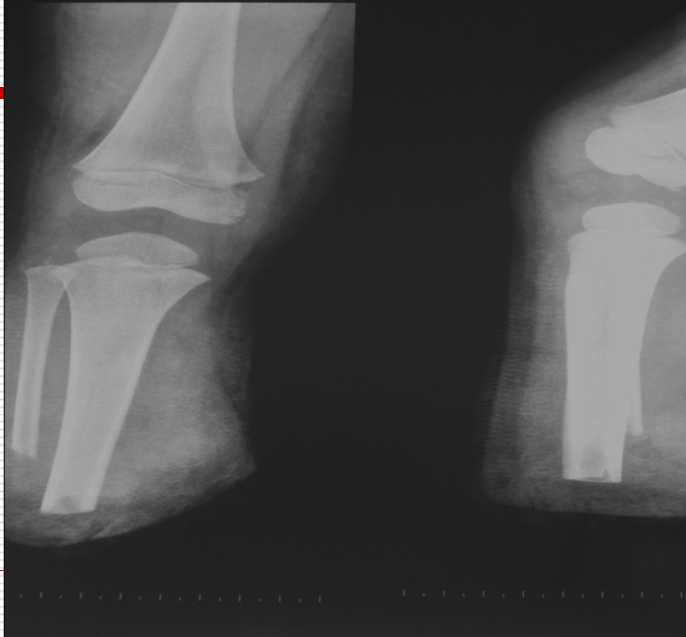


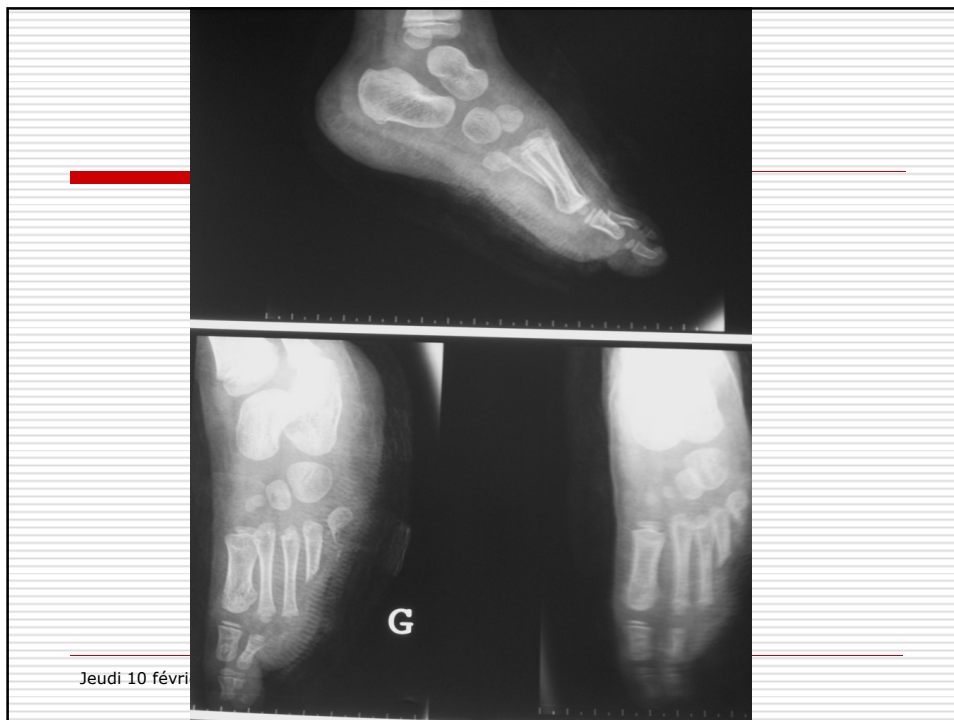


-
- Lou, 3 ans
S'est fait rouler dessus par une tondeuse auto-portée conduite par son frère de 10 ans
 - Père absent, belle- mère à l'intérieur de la maison
 - À droite: plaie à la jonction 1/3 moyen-1/3 distal de la jambe → amputation à la partie médiane de la jambe
 - À gauche: amputation axiale du pied
 - Evolution:
 - Multiples pansements puis greffe de peau sous AG
 - Appareillage pied droit
 - Bonne évolution de la marche

Jeudi 10 février 2011

Société de Médecine de Franche-Comté



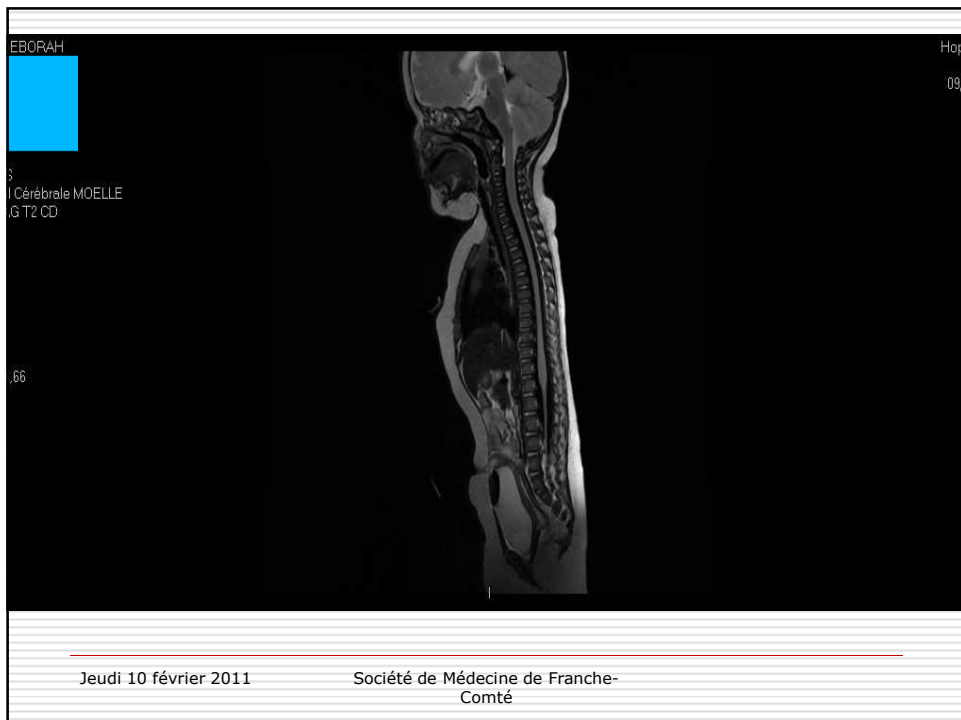


- Dana, 7 mois

- le papa l'a rattrapé par la tête alors qu'il jouait avec elle et qu'il la lançait en l'air
- Arrêt cardio-respiratoire immédiat
- Réanimation primaire par le père puis pompiers puis SAMU avec pose de voie, intubation et mise sous adrénaline

- Examen clinique et paraclinique initial:

- Reprise d'une activité cardiaque
- Glasgow à 3 avec une mydriase aréactive sans signe de réveil
- TDM cérébrale: Hémorragie sous-durale de la faux du cerveau, de la tente du cervelet et rétroclivale. Petit hématome sous-dural bifrontal. Doute sur hématome épidural cervical.



Conclusion

Gravité de ces accidents de la vie courante chez le nourrisson en terme de mortalité et morbidité +++

Notion d'années de vie perdues!

Genèse de l'accident est presque toujours de type multifactoriel

Developper des actes de prévention active et passive

Information du public et des professionnels par des messages adaptés

liens internet:

accidentsdomestiques.com,

lesexpertsdelaprudence.fr,

consonet/theola.htm

Conclusion

- L'accident n'est pas une fatalité
- On considère encore trop souvent qu'un accident est « inévitable » c'est-à-dire inaccessible à la prévention

Par la suite....

- Nécessité d'études spécifiques
- Peu de données publiées sur les séquelles d'accidents en France
- Enquête MAC-15 (analyse des circonstances de décès par accident de la vie courante chez le moins de 15 ans) Invs
- Accident de la vie courante doit être l'affaire de tous